Journal of Tokai Society for Gynecologic and Obstetric Endoscopy

東海産婦人科内視鏡手術研究会雑誌

JTSGOE

Vol. 11

2023 OCTOBER

東海産婦人科内視鏡手術研究会

Tokai Society for Gynecologic and Obstetric Endoscopy

INTUITIVE

Da Vinci SP

Move surgery forward. Again.

詳細は以下のお問い合わせ先、または弊社営業担当へご確認ください。

お問い合わせ先
インテュイティブサージカル合同会社
東京都港区赤坂一丁目12番32号アーク森ビル

Tel. (03) 5575 - 1419 (営業部)
Tel. (03) 5575 - 1326 (マーケティング部)
Tel. (03) 5575 - 1362 (音声案内で3を選択)
(0120) 56 - 5635 (音声案内で3を選択)（カスタマーサービス）

販売名：da Vinci SP サージカルシステム （承認番号：30400BZX00220000）

©2023 インテュイティブサージカル合同会社
無断複写・複製・転載を禁じます。製品名は各社の商標または登録商標です。

PN 1110236 JP Rev.A 12/22

ご　挨　拶



東海産婦人科内視鏡手術研究会　代表世話人
藤田医科大学医学部産婦人科学講座　主任教授　西澤春紀

東海地域の産婦人科諸先生におかれましては、益々ご健勝のこととお慶び申し上げます。この度、村上勇先生の後任として東海産婦人科内視鏡手術研究会の代表世話人を拝命致しましたので、本紙面をお借りして皆様に謹んでご挨拶申し上げます。

私が藤田医科大学医学部産婦人科学教室に入局した当時は、故河上征治先生が二代目主任教授として教室を主宰され、体外受精を中心とした高度生殖医療の創成期であるとともに、日本国内で腹腔鏡手術が開始されて間もない時代でありました。当大学では、廣田穰先生を中心に1994年より本格的な腹腔鏡手術を開始しましたが、私自身も入局当初から腹腔鏡手術の基本手技を学び、四半世紀にわたって低侵襲手術の改良や手術成績の向上に努めてまいりました。一方、「東海地方における産婦人科領域の内視鏡手術の発展、普及のために最新の学術情報の交換や技術の習得を行う」ことを目的として、廣田穰先生が発起人となり、1999年に東海産婦人科内視鏡懇話会が発足しました。以降、初代世話人代表である廣田穰先生、二代目世話人代表である村上勇先生と共に東海地域のエキスパートである先生方にも参画していただき、2014年からは東海産婦人科内視鏡手術研究会として、東海地域での内視鏡手術の発展、また会員相互の交流を深めるために活動を継続してきました。

当研究会の活動としては、年1回の学術講演会の開催、学術論文を掲載した研究会雑誌の発刊を柱とし、若手医師への教育を目的とした実技研修会も行っています。学術講演会では、特別講演、指定教育講演、共催セミナーにて我が国における第一人者の先生方の講演を賜り、またワークショップや一般演題におけるディスカッションを通じて、各施設の成果や工夫を共有しながら、内視鏡手術の発展に取り組んできました。研究会雑誌への論文投稿数も年々増加し、基礎から臨床までの臨床研究が幅広く促進されているものと思われます。

近年の内視鏡手術は、ロボット手術システムをはじめ新しい技術革新が次々と生じており、こうした医療環境の中で三代目世話人代表の職を賜りましたことは身に余る光栄であり、その職責の重さを深く痛感しております。私自身は浅学菲才の身ではありますが、皆さんとともに、東海地域における内視鏡手術の発展に寄与したいと考えておりますので、引き続きご指導・ご支援を賜りますよう何卒よろしくお願い申し上げます。

第23回東海産婦人科内視鏡手術研究会
学術講演会
プログラム・抄録集

日　時　　令和5年10月28日（土）　　14：00～19：00
会　場　　名古屋コンベンションホール
　　名古屋市中村区平池町4-60-12
　　グローバルゲート3F

東海産婦人科内視鏡手術研究会

〈共催〉科研製薬㈱／ジョンソン・エンド・ジョンソン㈱／
コヴィディエンジャパン㈱／テルモ㈱／オリンパス㈱

第23回 東海産婦人科内視鏡手術研究会

学術講演会プログラム

一般演題

会場：第１会場

14：00～14：40　Session 1　　**座長　静岡がんセンター　望月亜矢子**

1．腹腔鏡下子宮全摘術の組織回収について
名古屋市立大学医学部附属東部医療センター　産婦人科
○倉兼さとみ，倉本泰葉，佐藤　玲，近藤好美，関宏一郎，小島和寿，村上　勇

2．腟断端脱に対してLSC を施行した13症例の後方視的検討と課題
JA愛知厚生連　豊田厚生病院
○新保暁子，大澤奈央，寺沢直浩，堂山　瑶，神谷知都世，新城加奈子，針山由美

3．早期子宮体癌に対してセンチネルリンパ節ナビゲーション手術を施行した６例
豊橋市民病院　産婦人科[1)]　総合生殖医療センター[2)]
○古井達人[1)]，梅村康太[1)]，梅村周平[1)]，菅沼寛明[1)]，冨田斐月香[1)]，小梶正人[1)]，鈴木敬子)，古井憲作[1)]，鈴木邦昭[1)]，山田友梨花[1)]，嶋谷拓真[1)]，諸井條太郎[1)]，甲木　聡[1)]，安藤寿夫[2)]，岡田真由美[1)]

4．子宮頸癌ⅠB1期に対して腹腔鏡下広汎子宮頸部摘出術後に2回妊娠・分娩した1例
豊橋市民病院
○梅村周平，梅村康太，菅沼寛明，冨田斐月香，小梶正人，鈴木敬子，古井達人，玉木修作，古井憲作，鈴木邦昭，山田友梨花，嶋谷拓真，諸井條太郎，甲木　聡，河合要介，安藤寿夫，岡田真由美

5．術前子宮筋腫の診断でGnRHアンタゴニスト投与にて縮小し、ロボット支援下腹腔鏡下子宮全摘術後に低異形度子宮内膜間質肉腫（Low-grade endometrial storomal sarcoma, LG-ESS）と診断された一例
豊橋市民病院
○菅沼寛明，梅村康太，梅村周平，冨田斐月香，小梶正人，鈴木敬子，古井達人，玉木修作，古井憲作，鈴木邦昭，山田友梨花，嶋谷拓真，諸井條太郎，甲木　聡，河合要介，安藤寿夫，岡田真由美

14：40～15：20　Session 2　　**座長　三重県立総合医療センター　竹内　紗織**

6．当院で行っているロボット支援下単孔式手術について
藤田医科大学　産婦人科
○大脇晶子，伊藤真友子，高田恭平，宮村浩徳，野村弘行，西澤春紀

7．肥満症例に対するda Vinci SP サージカルシステムの使用経験
藤田医科大学　産婦人科
○小林　新，宮村浩徳，青木良真，水野雄介，野村弘行，西尾永司，西澤春紀

8．当科におけるロボット支援下手術の現状とトリプルバイポーラ法について
岐阜市民病院　産婦人科
○東松明恵，柴田万祐子，山本和重，平工由香，谷垣佳子，桒原万友香，手塚慶吾，亀山千晶，豊木　廣

9．子宮体癌に対するロボット支援下傍大動脈リンパ節郭清の11 症例の検討
豊橋市民病院　産婦人科
○山田友梨花，梅村康太，梅村周平，菅沼寛明，冨田斐月香，小梶正人，古井達人，古井憲作，鈴木邦昭，嶋谷拓真，諸井條太郎，岡田真由美

10. 東海地方におけるロボット支援手術プロクター活動の実際
—18施設のべ45回の経験より—
大垣市民病院 産婦人科
○河合要介，中里愛里，野村理絵，安藤　健，重山宗久，大屋勇人，大塚直紀，野元正崇，飯谷友佳子，石井美佳，古井俊光

会場：第２会場

14：00～14：40　Session 3　　座長　静岡厚生病院　中山　毅

11. 当院におけるMyoSureMANUAL® を用いた外来での子宮鏡下子宮内膜ポリープ切除術について
岐阜市民病院
○谷垣佳子，柴田万祐子，山本和重，平工由香，桒原万友香，東松明恵，手塚慶吾，亀山千晶，豊木　廣

12. 当院におけるLIN スネアを用いた外来での子宮鏡下子宮内膜ポリープ切除術について
岐阜市民病院
○谷垣佳子，柴田万祐子，亀山千晶，手塚慶吾，東松明恵，桒原万友香，平工由香，豊木　廣，山本和重

13. 子宮鏡による観察が有用であったWunderlich症候群の一例
浜松医科大学産婦人科学講座
○成味　恵，東堂祐介，伊藤敏谷，松家まどか，柴田俊章，村上浩雄，安部正和，伊東宏晃

14. 腹腔鏡及び子宮鏡が診断に有用であったWunderlich症候群の一例
一宮市立市民病院
○林　　萌，佐々治紀，小川真以，小島麻央，浅井大策，久保裕子，水野克彦，神谷将臣

15. 超音波凝固切開装置（ハーモニック® HD1000i）の術中破損例に関する検討
藤田医科大学岡崎医療センター
○鳥居　裕，高木淳一，鍋谷　望，安江　朗，干場　勉，藤井多久磨

14：40～15：20　Session 4　　座長　藤田医科大学ばんたね病院　塚田　和彦

16. 高度の子宮後屈に伴い子宮留血腫を呈したautoamputation ovaryの１例
岡崎市民病院
○吉川麻里奈，森田剛文，青山　章，榊原尚敬，木村真梨子，根井　駿，井土琴美，河井啓一郎，白﨑茉莉，野坂和外，榊原克巳，後藤真紀

17　膀胱鏡補助下に腹腔鏡下膀胱部分切除術を施行した膀胱子宮内膜症の一例
三重県立総合医療センター　産婦人科，泌尿器科
○浪崎景加，竹内紗織，手嶋将人，玉石希絵，古橋芙美，河村卓弥，服部日東美，大里和広，朝倉徹夫，田端勇作

18. 腟断端離開に対し腹腔鏡下大網充填術を行い良好な転帰を得た1例

藤田医科大学医学部　産婦人科学[1)]　腎泌尿器外科学講座[2)]　総合消化器外科[3)]

○山田芙由美[1)]，野村弘行[1)]，髙田恭平[1)]，小林　新[1)]，大脇晶子[1)]，伊藤真友子[1)]，市川亮子[1)]，糠谷拓尚[2)]，廣　純一郎[3)]，須田康一[3)]，西澤春紀[1)]

19. 卵巣内膜症性嚢胞感染から胸腔膿瘍を形成した1例

医療法人豊田会　刈谷豊田総合病院

○佐藤亜理奈，長船綾子，松山泰寛，浅井美香子，野畑実咲，黒田啓太，服部　惠，鈴木祐子，永井　孝，梅津朋和

20. 帝王切開瘢痕部症候群に対し腹腔鏡下瘢痕部修復術後に妊娠した症例の検討

豊橋市民病院　産婦人科

○冨田斐月香，梅村康太，梅村周平，菅沼寛明，小梶正人，鈴木敬子，古井達人，玉木修作，古井憲作，鈴木邦昭，山田友梨花，嶋谷拓真，諸井條太郎，甲木　聡，河合要介，安藤寿夫，岡田真由美

15：20～16：16　Session 5　　座長　藤田医科大学　宮村　浩徳

21. 正常妊娠確認後に腹腔内出血を認め正所異所同時妊娠の診断に至った一例

三重県立総合医療センター

○手嶋将人

22. vNOTESから腹腔鏡下子宮全摘術に移行した肥満患者の1例

春日井市民病院

○佐藤麻美子，大塚かおり，池淵圭祐，青木羽衣，安達弥生，板東眞有子，服部諭美，高村志麻，伊藤充彰

23. 腹腔鏡下付属器切除術後にCO_2ナルコーシスに陥った高齢患者の１例

独立行政法人労働者安全機構　中部労災病院

○大川明日香，渡部百合子，茂木一将，曽根原玲菜，関谷敦史，柴田大二郎

24. ジエノゲストによる子宮内膜破綻出血のため緊急でマイクロ波子宮内膜焼灼術（MEA）を施行した1例

名古屋市立大学産科婦人科

○間瀬聖子，矢野好隆，塩澤文子，後藤崇人，篠田弥紀，小川紫野，西川隆太郎，杉浦真弓

25. 卵巣腫瘍茎捻転に対し、捻転卵巣温存手術を施行した1例

伊勢赤十字病院

○村上菜々子，紀平知久，日下直子，若林慧美里，萩元美季，田中浩彦，奥川利治，前川有香

26. 逆行性卵管疎通性検査にて双頸双角子宮と不全膣閉鎖の診断を得た1例

JA静岡厚生連静岡厚生病院[1)]　浅田レディース品川クリニック[2)]　長谷川産婦人科医院[3)]

○角田真貴[1)]，齋藤將也[2)]，伊賀崎麻里[1)]，佐藤あずさ[1)]，中山　毅[1)]，長谷川瑛[3)]，長谷川芙美子[3)]

会場：第１会場

15：20～17：20　ワークショップ

内視鏡・ロボット手術における教育法を再考する

座長　名古屋市立大学　西川隆太郎

1. 当院での若手ラパロスコピストの育成法
医療法人豊田会　刈谷豊田総合病院　産婦人科
○梅津朋和，松山泰寛，浅井美香子，野畑実咲，佐藤亜理奈，秋田寛文，黒田啓太，服部　惠，鈴木祐子，永井　孝，長船綾子

2. 修練医の立場から考える腹腔鏡手術とロボット手術
豊橋市民病院
○諸井條太郎，梅村康太

3. 岐阜大学関連施設における腹腔鏡技術認定医取得を再考する
岐阜大学医学部附属病院　産婦人科
○桑山太郎，竹中基記，志賀友美，菊野享子，磯部真倫

4. ロボット手術の教育法－当院での取り組み－
三重大学医学部附属病院
○牧野麻理恵，吉田健太，松本剛史，真木晋太郎，金田倫子，二井理文，鳥谷部邦明，田中博明，近藤英司，池田智明

5 ロボット支援下手術全盛時代における当院での鏡視下手術教育について
浜松医科大学
○伊藤敏谷，大山千恵，大脇克也，窪川瑞生，西松雄基，水島　恵，趙　　現，望月琴美，東堂祐介，成味　恵，松家まどか，柴田俊章，村上浩雄，安部正和，伊東宏晃

6. 微細な構造をよく見て考えよう～手術の道標～
名古屋大学産婦人科
○池田芳紀，植草良輔，松川哲也，可世木聡，長尾有佳里，安井裕子，伊吉祥平，田野　翔，吉田康将，吉原雅人，玉内学志，清水裕介，横井　暁，芳川修久，新美　薫，中村智子，大須賀智子，梶山広明

7. あえての古き教育方針
藤田医科大学　岡崎医療センター　婦人科[1)]　藤田医科大学　ばんたね病院　産婦人科[2)]
○干場　勉[1)]，髙木淳一[1)]，鍋谷　望[1)]，鳥居　裕[1)]，安江　朗[1)]，塚田和彦[2)]，藤井多久磨[1)]

8. 指定教育講演
われわれの目指す骨盤手術教育
京都大学　産婦人科
○堀江昭史

17：20～17：30　総会

代表世話人　藤田医科大学　西澤　春紀

17：30～18：00　イブニングセミナー

座長　藤田医科大学　西澤　春紀

「直腸授動のコツとピットフォール」

演者　藤田医科大学医学部　先端ロボット・内視鏡手術学講座
大塚　幸喜

18：00～19：00　特別講演

座長　豊橋市民病院　梅村　康太

「婦人科内視鏡手術 the long and winding road」

演者　神戸大学医学部外科系講座産婦人科学分野
婦人科先進医療部門　特命教授
寺井　義人

日程表 10月28日（土）　名古屋コンベンションホール

第1会場

14:00

14:00-14:40　Session1　座長：望月亜矢子

1. 腹腔鏡下子宮全摘術の組織回収について　倉兼さとみ
2. 腟断端脱に対してLSCを施行した13症例の後方視的検討と課題　新保暁子
3. 早期子宮体癌に対してセンチネルリンパ節ナビゲーション手術を施行した6例　古井達人
4. 子宮頸癌ⅠB1期に対して腹腔鏡下広汎子宮頸部摘出術後に2回妊娠・分娩した1例　梅村周平
5. 術前子宮筋腫の診断でGnRHアンタゴニスト投与にて縮小し、ロボット支援下腹腔鏡下子宮全摘術後に低異形度子宮内膜間質肉腫（Low-grade endometrial storomal sarcoma, LG-ESS）と診断された一例　菅沼寛明

14:40-15:20　Session2　座長：竹内　紗織

6. 当院で行っているロボット支援下単孔式手術について　大脇晶子
7. 肥満症例に対するda Vinci SPサージカルシステムの使用経験　小林　新
8. 当科におけるロボット支援下手術の現状とトリプルバイポーラ法について　東松明恵
9. 子宮体癌に対するロボット支援下傍大動脈リンパ節郭清の11症例の検討　山田友梨花
10. 東海地方におけるロボット支援手術プロクター活動の実際 ―18施設の〆45回の経験より―　河合要介

一般演題
発表時間５分
質疑応答２分
交代準備１分

15:20

15:20-17:20

ワークショップ

座長：西川隆太郎

内視鏡・ロボット手術における教育法を再考する

1. 当院での若手ラパロスコピストの育成法　梅津朋和
2. 修練医の立場から考える腹腔鏡手術とロボット手術　諸井條太郎
3. 岐阜大学関連施設における腹腔鏡技術認定医取得を再考する　桑山太郎
4. ロボット手術の教育法―当院での取り組み―　牧野麻理恵
5. ロボット支援下手術全盛時代における当院での鏡視下手術教育について　伊藤敏谷
6. 微細な構造をよく見て考えよう～手術の道標～　池田芳紀
7. あえての古き教育方針　干場　勉

指定教育講演

8. われわれの目指す骨盤手術教育　堀江昭史

ワークショップ
各先生13分×7
（発表10分
質疑応答２分
交代準備１分）
指定講演30分

17:20

17:20-17:30

総　会

代表世話人　西澤　春紀

総会

17:30

17:30-18:00

イブニングセミナー

座長：西澤　春紀

「直腸授動のコツとピットフォール」

演者：大塚　幸喜

イブニングセミナー
発表30分
（質疑含む）

18:00

18:00-19:00

特別講演

座長：梅村　康太

婦人科内視鏡手術 the long and winding road

演者：寺井　義人

特別講演
発表60分
（質疑含む）

19:00

第2会場

14:00-14:40　Session3　座長：中山　毅

11. 当院におけるMyoSureMANUAL® を用いた外来での子宮鏡下子宮内膜ポリープ切除術について　谷垣佳子
12. 当院におけるLIN スネアを用いた外来での子宮鏡下子宮内膜ポリープ切除術について　谷垣佳子
13. 子宮鏡による観察が有用であったWunderlich症候群の一例　成味　恵
14. 腹腔鏡及び子宮鏡が診断に有用であったWunderlich症候群の一例　林　萌
15. 超音波凝固切開装置（ハーモニック® HD1000i）の術中破損例に関する検討　鳥居　裕

14:40-15:20　Session4　座長：塚田　和彦

16. 高度の子宮後屈に伴い子宮留血腫を呈したautoamputation ovaryの1例　吉川麻里奈
17. 膀胱鏡補助下に腹腔鏡下膀胱部分切除術を施行した膀胱子宮内膜症の一例　浪崎景加
18. 腟断端離開に対し腹腔鏡下大網充填術を行い良好な転帰を得た1例　山田芙由美
19. 卵巣内膜症性嚢胞感染から胸腔膿瘍を形成した1例　佐藤亜理奈
20. 帝王切開瘢痕部症候群に対し腹腔鏡下瘢痕部修復術後に妊娠した症例の検討　冨田斐月香

15:20-16:16　Session5　座長：宮村　浩徳

21. 正常妊娠確認後に腹腔内出血を認め正所異所同時妊娠の診断に至った一例　手嶋将人
22. vNOTESから腹腔鏡下子宮全摘術に移行した肥満患者の1例　佐藤麻美子
23. 腹腔鏡下付属器切除術後にCO_2ナルコーシスに陥った高齢患者の1例　大川明日香
24. ジエノゲストによる子宮内膜破綻出血のため緊急でマイクロ波子宮内膜焼灼術（MEA）を施行した1例　間瀬聖子
25. 卵巣腫瘍茎捻転に対し、捻転卵巣温存手術を施行した1例　村上菜々子
26. 逆行性卵管疎通性検査にて双頸双角子宮と不全膣閉鎖の診断を得た1例　角田真貴

交通・会場案内

愛知県名古屋市中村区平池町4-60-12　グローバルゲート2F-4F
あおなみ線「ささしまライド駅」から歩行者デッキにて
2Fエントランスに直結

名古屋コンベンションホール
〒453-6102　愛知県名古屋市中村区平池町4-60-12　グローバルゲート
TEL:052-433-1488　FAX:052-433-1489
E-mail:info@nagoya.conventionhall.jp

名古屋コンベンションホールへのアクセス

あおなみ線利用
JR「名古屋」駅から3分「ささしまライド駅」下車

JR「名古屋」駅　広小路口から徒歩12分

名古屋コンベンションホール 3F

第一会場	メインホールA
第二会場	中会議室302

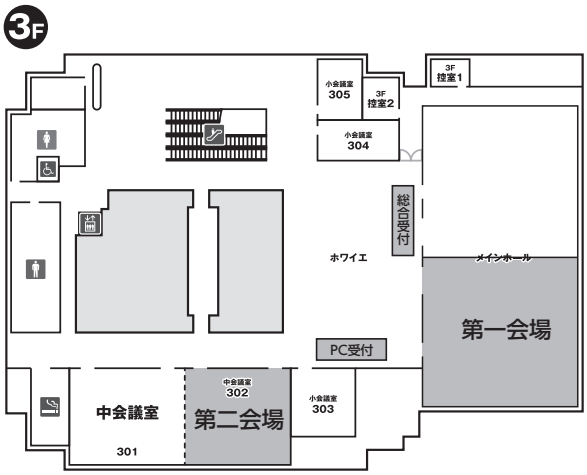

【参加者の方へ】

・本研究会の開催形式は現地開催となります。
・会場での参加登録となりますので、**JSOG カードを必ずご持参ください。**
・**参加費は医師 3,000 円、研修医、学生、コメディカルの方は無料です。**当日、参加登録時にお支払いください。
・東海産婦人科内視鏡手術研究会雑誌（Vol. 11）を受付時にお受け取り下さい。
・感染防止対策にご協力をお願いいたします。

【演者の方へ】

・**現地会場でのご発表（口演）となります（web でのご発表はございません）。**
・参加登録後に、PC 受付を行って下さい
・一般公演は口演時間 5 分、質疑応答 2 分（交代準備 1 分）です。
・ワークショップは口演時間 10 分、質疑応答 2 分（交代準備 1 分）です。
・臨床研究に関する全ての発表において、利益相反状態の開示が必要となります。

【研修証明について】

・本研究会は日本専門医機構認定単位として、産婦人科領域講習（ワークショップ受講 2 単位、特別講演受講 1 単位）、学術業績・診療以外の活動実績（参加 2 単位）の認定を受けております。産婦人科領域講習の単位受付は、各特別講演およびワークショップ会場への入場時に「JSOG カード」を提示して下さい。開始時間 10 分を過ぎての入場や途中退場は、単位付与できませんのでご注意下さい。単位の取得状況につきましては、会員専用ページにてご確認下さい。
・本研究会は日本産科婦人科内視鏡学会の認定を受けています。内容の詳細は技術認定制度規則をご参照下さい。

学術講演会抄録

一般演題

14:00〜14:40　Session 1　　座長　静岡がんセンター　望月亜矢子先生

1.　腹腔鏡下子宮全摘術の組織回収について

名古屋市立大学医学部附属東部医療センター　産婦人科

○倉兼さとみ，倉本泰葉，佐藤　玲，近藤好美，関宏一郎，小島和寿，村上　勇

腹腔鏡下子宮全摘術では子宮を経腟的に回収することが主だが、診断が確定していない組織を細切することは鏡視下手術としての最大の懸念であると言える。また、経腟操作時の臓器損傷や組織遺残の発生がしばしば報告され、これらにも留意が必要であることは周知の通りである。

当院では2022年1月にAlexis組織回収コンテナシステムを導入し、導入前は回収バッグを使用せず（A群）、導入後初期は回収バッグを単独で使用し（B群）、さらに現在の回収バッグとリトラクター双方を使用するに至った（C群）。2021年1月から2023年6月までに同一術者が行った腹腔鏡下子宮全摘術56例のうち、子宮を経腟的に細切し回収した症例は、A群が11例、B群が12例、C群が14例だった。子宮回収時間の中央値は順に8.0分（手術時間の4.5%）、22.0分（12.3%）、12.5分（6.4%）と、回収バッグ単独では回収時間が長かったが、リトラクターを使用するとその延長が低減され、いずれの群も周術期合併症の増加はなかった。組織回収バッグとリトラクターの併用は、より安全な組織回収として有用であると考える。

2.　腟断端脱に対してLSCを施行した13症例の後方視的検討と課題

JA愛知厚生連　豊田厚生病院

○新保暁子，大澤奈央，寺沢直浩，堂山　瑶，神谷知都世，新城加奈子，針山由美

【緒言】様々な婦人科疾患のために子宮摘出を行うことは、結果として子宮支持組織の切断による腟断端脱のリスクとなる。腟断端脱に対するLSC（Laparoscopic sacrocolpopexy）は、2016年以降、当院でも件数を増やしており、これまで経験した症例に関して報告する。

【方法】2018年4月から2023年3月の5年間に、腟断端脱に対してLSCを施行した症例13例を抽出し、患者背景と手術方法に関して後方視的に解析した。

【結果】症例の年齢の中央値は72.5（62-77）歳、BMIの中央値は24.5（20.1-35.8）であった。すべての症例で2回以上の経腟分娩歴を有していた。初回手術の適応はすべて良性疾患で、術式は開腹子宮全摘が6例、腟式子宮全摘が7例であった。初回手術からの期間の中央値は22（3.5-34）年、POP-Q stageはstage Ⅱが4例、stage Ⅲが7例、stage Ⅳが2例であった。手術術式は前後壁メッシュが3例、前壁メッシュ＋後壁縫縮が6例、前壁メッシュのみが3例、後壁メッシュのみが1例であった。手術時間の中央値は2時間27分（1:33-3:19）、術後の症状再発は1例のみ生じた。

【考察】腟断端脱に対するLSCは、初回手術による癒着や瘢痕形成のため、より正確な剥離操作や縫合結紮を行う必要がある。当院でも合併症回避のための様々な工夫を行っており、詳細に関して報告する。

3.　早期子宮体癌に対してセンチネルリンパ節ナビゲーション手術を施行した６例

豊橋市民病院　産婦人科[1)]　総合生殖医療センター[2)]

○古井達人[1)]，梅村康太[1)]，梅村周平[1)]，菅沼寛明[1)]，冨田斐月香[1)]，小梶正人[1)]，鈴木敬子)，古井憲作[1)]，鈴木邦昭[1)]，山田友梨花[1)]，嶋谷拓真[1)]，諸井條太郎[1)]，甲木　聡[1)]，安藤寿夫[2)]，岡田真由美[1)]

近年センチネルリンパ節（SN）を同定し転移を認めなければ系統的リンパ節郭清を省略するセンチネルリンパ節ナビゲーショ手術（SNNS）が注目されている。当院では2014年から2018年にRI法と色素法を併用したSN同定の臨床研究を行っており、SN同定率、陰性的中率とも良好であった。2023年3月よりRI法で使用するトレーサーであるフィチン酸テクネチウム（99 mTc）が保険適応となったため、2023年4月より現在まで子宮体癌に対するSN生検術を6例経験したので報告する。

当院では子宮体癌推定ＩＡ期に対してRI法を用いたSN生検術を開始した。手術前日に子宮頸部３時、６時方向にRIを各40-50 MBq投与し、手術時にガンマ線検出用プローブでSNを同定し、ロボット支援下や腹腔鏡下にてSN生検を行い、術中迅速病理診断でSN転移の有無を確認した。これまでに６症例を経験し全症例でSN転移を認めなかった。系統的リンパ節郭清の省略は手術時間の短縮や術中出血量の減少、リンパ浮腫やリンパ嚢胞といった術後合併症の減少に寄与すると考えられ非常に有用であると考えられる。

4.　子宮頸癌ＩB1期に対して腹腔鏡下広汎子宮頸部摘出術後に2回妊娠・分娩した1例

豊橋市民病院

○梅村周平，梅村康太，菅沼寛明，冨田斐月香，小梶正人，鈴木敬子，古井達人，玉木修作，古井憲作，鈴木邦昭，山田友梨花，嶋谷拓真，諸井條太郎，甲木　聡，河合要介，安藤寿夫，岡田真由美

【緒言】早期子宮頸癌に対する妊孕性温存手術として広汎子宮頸部摘出術（Radical trachelectomy：以下RT）は有効な治療法であるが、RT後の妊娠は早産ハイリスクであり慎重な周産期管理が必要である。今回、自施設で腹腔鏡下RT後に2回妊娠・分娩した1例を経験したので報告する。

【症例】30代、2妊２産。前医よりCIN3で紹介され円錐切除術を施行、病理診断で子宮頸癌ＩB1期と診断、妊孕性温存を希望されたため腹腔鏡下RT、子宮頸管縫縮術を施行した。術後1年間再発が無いことを確認し、生殖医療を開始、凍結胚解凍移植により術後約2年後に1回目の妊娠が成立した。妊娠18週頃より切迫流産にて入院、妊娠26週に破水して緊急帝王切開にて生児を得た。その約1年半後、自然妊娠により2回目の妊娠が成立、36週に予定帝王切開術を施行し第２生児を得た。現在、子宮頸癌の再発もなく経過観察中である。

【考察】RTは近年普及が進む妊孕性温存手術であるが、限られた施設で行われているのが現状である。さらに鏡視下手術を行うことで低侵襲な治療が可能となったものの、癌に対する根治性や術後管理の問題、早産・破水・感染リスクに対する厳重な周産期管理が必要不可欠である。

5. 術前子宮筋腫の診断でGnRHアンタゴニスト投与にて縮小し、ロボット支援下腹腔鏡下子宮全摘術後に低異形度子宮内膜間質肉腫（Low-grade endometrial storomal sarcoma, LG-ESS）と診断された一例

豊橋市民病院

○菅沼寛明，梅村康太，梅村周平，冨田斐月香，小梶正人，鈴木敬子，古井達人，玉木修作，古井憲作，鈴木邦昭，山田友梨花，嶋谷拓真，諸井條太郎，甲木　聡，河合要介，安藤寿夫，岡田真由美

【緒言】LG-ESSは子宮体部悪性腫瘍の約1％程度の発症頻度とされ比較的稀である。長期のエストロゲン製剤やタモキシフェンの使用、骨盤の放射線照射がリスク因子として報告されているが、病因は不明である。今回術前子宮筋腫の診断にてGnRHアンタゴニスト投与にて縮小し、ロボット支援下腹腔鏡下子宮全摘術後にLG-ESSと診断された症例を経験したので報告する。
【症例】48歳女性。巨大子宮筋腫（11 cm × 10 cm × 7 cm拡散強調像で高信号域を認め変性筋腫疑い）を認め、GnRHアンタゴニストを約5か月間内服し筋腫が縮小した（9 cm × 9 cm × 7 cm）後に、ロボット支援下腹腔鏡下子宮全摘術を行った。検体回収のために、モルセーフ内でモルセレーターを用いて裁断し、モルセーフの破損は認めなかった。術後にLG-ESSと病理診断された。
【考察】近年子宮サイズが大きい症例に対して腹腔鏡下での子宮全摘術を行っており、検体回収時の細切を要する症例が多い。しかしLG-ESSなど術前診断が困難な子宮体部悪性腫瘍もあり、GnRHアンタゴニストにて縮小する可能性もある。適切な術前診断と、検体回収時の工夫が必要である。

一般演題

14:40〜15:20　Session 2　　座長　三重県立総合医療センター　竹内紗織先生

6.　当院で行っているロボット支援下単孔式手術について

○大脇晶子，伊藤真友子，高田恭平，宮村浩徳，野村弘行，西澤春紀

【目的】現在、ロボット手術は世界中で急速に普及し、国内でも次々に新規ロボットが導入されている。当院ではIntuitive Surgical社の新しいシステムであるDa Vinci SP surgical system（以下SP）を新たに導入した。今回SPを用いたロボット支援下単孔式子宮全摘出術の導入初期の経験と手術成績を報告する。【対象】2023年3月から6月に良性子宮疾患に対してSPを用いてロボット支援下単孔式子宮全摘出術を施行した8例とした。【結果】年齢、BMIの中央値はそれぞれ45.5（41-47）歳、22.8（18.3-24.6）であった。また、手術成績は、手術時間、コンソール時間、出血量、摘出子宮重量の中央値がそれぞれ185（164-216）分、144（123-174）分、8（5-18）g、157.5（95-280）gであった。導入当初はカメラのアングルの選択や鉗子の種類の選択について試行錯誤したが、最終的にカメラはハイアングルを選択し、2本のbipolar鉗子と1本のmonopolar scissorsで手術を施行した。【結語】Da Vinci SP surgical systemの導入を安全に行うことが可能であった。術野側の助手の可動制限は非常に強く、助手の可動域を理解して指示を出す必要があると思われた。今後、単孔式特有の干渉の状況把握とそれを回避するための手術手技の習得によりさらなる適応拡大が見込める。

7.　肥満症例に対するda Vinci SPサージカルシステムの使用経験

藤田医科大学　産婦人科

○小林　新，宮村浩徳，青木良真，水野雄介，野村弘行，西尾永司，西澤春紀

ロボット支援下手術は全国的に取り組む施設や術者が増加しており、新規ロボット手術システムの開発や導入がはじまっている。da Vinci SPサージカルシステムは、シングルポートでのロボット手術を実現できるサージカルプラットフォームである。肥満症例のロボット手術は、従来のda Vinciシステムにおいてはロボットアームでの吊り上げ効果が有用とされるが、今回、新たに導入したda Vinci SPによる肥満症例における子宮全摘術を経験したので報告する。症例は、37歳0産、BMI42.5 kg/m^2。子宮内膜全面掻爬で子宮内膜異型増殖症を認め、手術希望のためda Vinci SPを用いて子宮全摘術を施行した。臍部に25 mm横切開を施行し、総手術時間は240分（ドッキング時間：9分、コンソール時間：169分）、術中出血は7 ml、摘出重量は65 gであった。術後4日目で予定通り退院となり、術後病理は子宮内膜異型増殖症であり追加治療はおこなっていない。今回、肥満症例におけるda Vinci SPを用いて安全に導入することが可能であった。今後は、創部の整容性や患者の負担軽減が期待されるため、臨床成績の向上を含め検討していく。

8.　当科におけるロボット支援下手術の現状とトリプルバイポーラ法について

岐阜市民病院　産婦人科

○東松明恵，柴田万祐子，山本和重，平工由香，谷垣佳子，桒原万友香，手塚慶吾，亀山千晶，豊木　廣

当科では2020年8月より良性疾患に対するロボット支援下子宮全摘術（RALH）を開始し、2022年9月より費用削減目的でダブルバイポーラ（DB）法を導入した。DB法の導入により鋏鉗子が不要となった。フォースバイポーラ（FB）の採用でニードルドライバも削減した。更に助手ポートを廃止したピュアロボット手術とし、頭低位13-15度での手術を心掛けるようになり、ピンクパッドの使用を中止した。また腹腔鏡と共有のリユースドレープに変更し更なる費用削減を敢行した。しかしDB法で使用しているFB・メリーランドバイポーラ（MB）・カディエールの鉗子３本で手術を実施すると、縫合や止血の場面で時間を要してしまうことがあり、FB２本とMBを使用するトリプルバイポーラ法に切り替えた。これにより10,667円のコスト増になったが、縫合時の運針や止血操作を右手でも左手でも行うことが可能となり、手術の操作性が向上した。MBで糸を切断する際に、メリーランド鉗子の先端に水をつけ、メリーランド鉗子の先端を下向きにした状態で放電することで、糸がすみやかに切断されることも分かった。当科でのRALHの現状について報告する。

9.　子宮体癌に対するロボット支援下傍大動脈リンパ節郭清の11症例の検討

豊橋市民病院　産婦人科

○山田友梨花，梅村康太，梅村周平，菅沼寛明，冨田斐月香，小梶正人，古井達人，古井憲作，鈴木邦昭，嶋谷拓真，諸井條太郎，岡田真由美

【緒言】子宮体癌ＩＡ期特殊型、ＩＢ・Ⅱ期に対するロボット支援下傍大動脈リンパ節郭清（PAN郭清）は患者にとって低侵襲な治療法である。当院としては院内倫理委員会の承認と患者同意を得た上で、11症例の子宮体癌に対して本術式を施行したため報告する。
【症例】11症例ともda Vinci Xiを使用し、患者右側の足側45度からのサイドドッキングにて頭側方向・PAN郭清から開始した。PAN郭清終了後にda Vinciをアンドッキングし、ロボットアームを180度回転させ再ドッキングを行い、骨盤内操作を行った。患者年齢は中央値56歳（43-65）、手術時間は中央値278分（242-326）、出血量少量（少量-100 g）、輸血例なし、摘出リンパ節は中央値40個（25-63）であった。手術合併症については3例に乳び腹水、2例に下肢のリンパ浮腫を認めた。
【結論】子宮体癌でのロボット支援下PAN郭清の11例を経験したので報告した。今後症例を重ねていき、長期成績についての検討も行っていきたい。

10. 東海地方におけるロボット支援手術プロクター活動の実際
―18施設のべ45回の経験より―

大垣市民病院 産婦人科

○河合要介，中里愛里，野村理絵，安藤　健，重山宗久，大屋勇人，大塚直紀，野元正崇，
飯谷友佳子，石井美佳，古井俊光

ロボット支援手術を安全に普及させるためには、腹腔鏡下手術の合併症に加えロボット支援手術に特有の合併症に留意する必要がある。各施設の導入時にプロクターが訪問し、直接指導するプロクター制度は有用である。婦人科ロボット支援手術プロクター（良性・悪性）認定以降、東海地方を中心に18施設のべ45回プロクター活動を行った経験より、安全に導入するためのポイントを解説する。各施設へのプロクタリング回数は、1回から最多6回であった。術式は子宮全摘術34回、仙骨腟固定術9回、子宮悪性腫瘍手術2回であった。導入時における安全で円滑な手術には、手術のプロクタリングに加えて、チーム連携、手術準備、患者体位の確保、緊急時対応など、包括的なプロクタリングが必要である。手術中はDual console systemにおいて、術者とプロクターが同じ術野を共有してより一層細やかな指導が出来る。手術後のフィードバックは有意義であり、助手、麻酔科医、手術看護師、臨床工学技士などチーム全員で行うべきである。

一般演題

14:00～14:40　Session 3　　**座長　静岡厚生病院　中山　毅先生**

11. 当院におけるMyoSureMANUAL®を用いた外来での子宮鏡下子宮内膜ポリープ切除術について

岐阜市民病院

○谷垣佳子，柴田万祐子，山本和重，平工由香，桒原万友香，東松明恵，手塚慶吾，亀山千晶，豊木　廣

【緒言】当院ではMyoSureMANUAL®を用いた子宮鏡下子宮内膜ポリープ切除術を2022年10月より導入し2023年3月末までに合計32例施行した。当院での成績および手術の工夫を報告する。
【背景および成績】当院では手術3時間前にラミセル3 mmを挿入し、外来にて手術を行っている。患者の平均年齢は38歳、手術時間14分、ポリープの大きさ（多発の場合は最大ポリープ）12 mm、ポリープの個数3個（1～9個）、使用した灌流液（生理食塩水）の量794 ml、静脈麻酔を要した患者は26例（81％）だった。術後の癒着は0例、遺残は1例だった。遺残症例は多発ポリープ（5個）であり、左卵管角の病変が8 mm残存していた。観察時LINスネアによる追加切除を行い完全切除した。
【考察】手術の工夫として、大きい有茎性ポリープでは茎部を先にシェーバーで切断してから胎盤鉗子（小）で回収すると手術時間が短縮できる。また、多発ポリープ20例のうち遺残なく切除できた症例は19例（95％）であり多発ポリープであっても完全切除できる可能性が高い。遺残の可能性を低くするために内膜が薄い月経直後に手術を行うことが重要である。
【結語】MyoSureMANUAL®を用いた子宮鏡手術は、手技習得が容易であり外来子宮鏡手術の適応拡大に繋がるため有用であると考える。

12. 当院におけるLINスネアを用いた外来での子宮鏡下子宮内膜ポリープ切除術について

岐阜市民病院

○谷垣佳子，柴田万祐子，亀山千晶，手塚慶吾，東松明恵，桒原万友香，平工由香，豊木　廣，山本和重

【目的】当院ではLINスネアを用いた子宮鏡下子宮内膜ポリープ切除術を2016年10月より導入している。当院での成績および手術の工夫を報告する。
【方法】2016年10月から2023年3月末までの間、当院で施行したLINスネアを用いた子宮鏡下子宮内膜ポリープ切除術について、症例数・年齢・手術時間・摘出個数・ポリープの大きさ・静脈麻酔と局所麻酔を行った症例数・術後の遺残および癒着・病理診断結果について検討した。
【成績】症例数は467例、患者の平均年齢は41歳、手術時間は8分、摘出ポリープは2個、ポリープの大きさは11 mmであった。局所麻酔を要した症例は178例（38％）、本人の希望による静脈麻酔を行った症例は25例（5％）、術後遺残は65例（14％）だった。術後癒着は6例（1％）に認めたものの頸管内の膜様の癒着でありスコープで観察する際に容易に剥離が可能だった。病理結果は内膜ポリープが459例（98％）、粘膜下筋腫が4例（0.8％）、子宮内膜増殖症が2例（0.4％）、子宮内膜癌が1例（0.2％）だった。
【結論】LINスネアを用いた外来での子宮鏡下子宮内膜ポリープ切除術は、頸管拡張が不要であり局所麻酔なしでも手術が可能である。外来において軟性鏡で観察すると同時に手術ができるため、患者・医療者双方にメリットがあり有用と思われる。

13. 子宮鏡による観察が有用であったWunderlich症候群の一例

浜松医科大学産婦人科学講座

○成味　恵，東堂祐介，伊藤敏谷，松家まどか，柴田俊章，村上浩雄，安部正和，伊東宏晃

【緒言】Wunderlich症候群に対する手術操作は単純であるが、稀な術式であるため、術者にとっては初めて執刀することがほとんどである。今回、Wunderlich症候群に対する手術時に子宮鏡による観察を取り入れ、術野を複数の医師で共有することで同術式の経験者がなくとも不安なく手術を遂行できたので報告する。
【症例】11歳、初経後3ヶ月経過した頃からの下腹部痛を主訴に近医受診。重複子宮と左子宮体部・卵管の腫大、左子宮頸管閉鎖、左腎欠損からWunderlich症候群を疑われた。左子宮からの経血流出路を確保する目的で手術を施行した。砕石位として子宮鏡で腟から観察し、子宮鏡下に腟壁左側の膨隆部位に切開を入れ、貯留した経血を流出させ、同部位から子宮鏡で左子宮の内子宮口を確認した。子宮鏡で得られた情報から3名の医師で腟壁切除範囲を決定し、子宮鏡で切除部位を確認しつつ腟壁を切除した。術後より左子宮・卵管の腫大は消退している。
【結語】子宮鏡による観察は複数医師間での術野の共有を可能とし、かつ盲目的な手技を回避することに役立った。稀少術式かつ術野の狭い腟式手術に対しては子宮鏡による観察が有用である。

14. 腹腔鏡及び子宮鏡が診断に有用であったWunderlich症候群の一例

一宮市立市民病院

○林　　萌，佐々治紀，小川真以，小島麻央，浅井大策，久保裕子，水野克彦，神谷将臣

【緒言】Wunderlich症候群は重複子宮、一側盲角子宮、同側腎無形性を示す稀な疾患である。今回腹腔鏡及び子宮鏡が診断に有用だった一例を報告する。
【症例】13歳、性交歴なし。2年前に他院で右腎無形性を指摘された。数か月前より月経時の右下腹部痛を認め、症状増悪し当院ER受診した。経腹超音波検査及びCTで子宮右側に5 cmの腫瘤及び子宮頸部付近に6 cmの留血腫を認めた。右卵巣腫瘍茎捻転及び子宮奇形を疑い緊急腹腔鏡施行、子宮はハート型で頸部付近が6 cmに腫大、右卵巣は正常大で卵管腫大を認めた。その後MRIで重複又は双角子宮、右側で頸部又は膣拡張を認めた。疼痛は一時改善したため退院し予定手術の方針としたがその前に月経開始、腹痛増悪し当院ER受診した。診察時多量の凝血塊を排出し疼痛改善、留血腫自壊と判断した。子宮鏡施行、膣口付近右側から血腫排出を確認、腟鏡で確認しながら拡張し血腫除去、子宮鏡挿入し子宮内腔を確認した。続いて左側を観察、子宮内腔、頸管及び膣を確認した。術後は症状改善、再度MRIで重複子宮でありWunderlich症候群と診断した。
【結語】Wunderlich症候群の一例を経験した。経腟的開窓術で症状改善し、子宮鏡観察が診断の一助となった。

15. 超音波凝固切開装置（ハーモニック® HD1000i）の術中破損例に関する検討

藤田医科大学岡崎医療センター

○鳥居　裕，高木淳一，鍋谷　望，安江　朗，干場　勉，藤井多久磨

婦人科領域のみならず腹腔鏡手術において超音波凝固切開装置は広く普及しており、当科では主要な超音波凝固切開装置としてハーモニック® HD1000i（以下：ハーモニック）を使用している。今回、42歳の子宮筋腫症例に対して腹腔鏡下子宮全摘出術を行った際、手術終了間際にハーモニック先端の破損が確認され、これが術野に残る可能性が生じた。腹腔内を慎重かつ注意深く観察したところ、3 mm程の欠損部分をダグラス窩の直腸表面上に発見し迅速かつ確実に回収できた。後方視的に手術動画を確認すると、左子宮傍結合織をハーモニックで処理中に先端破損が起きたと推察され、その後は破損した器械を使用している認識なく手術が進行されていた。術中にハーモニックのジェネレーターエラーが一度起きていたことから、その際に器械破損を念頭に検索すべきであった。超音波凝固切開装置の破損は稀であるが、術中にその事態が発生した際には、手術の安全性確保のため早期発見と適切な対応が不可欠である。これは常に起こりうる器械トラブルの一つとして認識することが必要であり、その発生頻度や対策などに関して報告する。

一般演題

14:40〜15:20　Session 4　　座長　藤田医科大学ばんたね病院　塚田和彦先生

16. 高度の子宮後屈に伴い子宮留血腫を呈したautoamputation ovaryの１例

岡崎市民病院

○吉川麻里奈，森田剛文，青山　章，榊原尚敬，木村真梨子，根井　駿，井土琴美，
河井啓一郎，白﨑茉莉，野坂和外，榊原克巳，後藤真紀

【諸言】子宮留血腫は頸部腫瘍や狭窄によって多くが生じ、高齢者に好発する。今回、若年女性において高度子宮後屈に伴い子宮留血腫を呈した症例を経験した。
【症例】16歳、未妊。既往歴：生後4ヶ月時の骨盤内のう腫摘出術　現病歴：原発性無月経および腹痛にて受診。画像所見：子宮後屈・子宮留血腫・右卵巣内膜症性のう胞、左卵巣不明瞭。既往手術に伴う頸管狭窄もしくは高度の子宮後屈による子宮留血腫と診断、腹腔鏡下骨盤内精査を計画した。手術所見：右付属器内膜症性のう胞、萎縮した左卵管および右卵巣堤索周囲に付着した卵巣様組織を視認、腹腔鏡下癒着剥離および両側子宮円靱帯短縮術、経腟下での頸管拡張を実施した。術後経過：後屈は完全解除されなかったが留血腫の再燃なく周期的月経発来を認めている。
【考察】本症例では卵巣付着位置異常の原因としてautoamputation ovaryの発生および再移植が示唆された。さらに位置異常による子宮牽引や術後癒着に伴う高度の子宮後屈により子宮留血腫を来し、内膜症の発生や癒着の増悪に関与したと考えられた。細径鉗子やreduced port surgeryによる低侵襲手術は症状改善に有効であった。

17. 膀胱鏡補助下に腹腔鏡下膀胱部分切除術を施行した膀胱子宮内膜症の一例

三重県立総合医療センター　産婦人科，泌尿器科

○浪崎景加，竹内紗織，手嶋将人，玉石希絵，古橋芙美，河村卓弥，服部日東美，大里和広，
朝倉徹夫，田端勇作

【緒言】膀胱鏡補助下に腹腔鏡下膀胱部分切除術を施行した膀胱子宮内膜症の一例を経験したので報告する。
【症例】39歳、女性。2妊2産、経腟分娩1回、帝王切開1回の既往がある。単純CTで膀胱腫瘤を指摘され当院泌尿器科へ紹介、膀胱鏡検査で膀胱三角部から後壁にかけてblueberry spotを伴う腫瘤を認め、膀胱子宮内膜症疑いとして当科へ紹介となった。肉眼的血尿や排尿時痛は認めないが月経周期に一致した頻尿の自覚があった。保存療法、根治療法につき説明し、後者を希望した。全身麻酔導入後、両側尿管ステントを留置した。腹腔鏡下に膀胱と子宮、前腟壁を十分に剥離した。膀胱鏡下に腫瘍辺縁から5-10 mmのsurgical marginを取ってマーキングし全周性に切開をすすめ、穿破した。腹腔鏡下に3 cm大の腫瘍を切除し、膀胱壁は2層縫合で閉鎖した。術後よりジエノゲスト内服を開始、術後6日目に膀胱造影、術後2ヶ月で膀胱鏡を施行し問題はなかった。
【考察】膀胱子宮内膜症に対して腹腔鏡下膀胱部分切除術を施行した。術前に尿管ステントを留置し術中膀胱鏡を併用することで、尿管損傷等の合併症なく、十分なmarginをもって腫瘤を摘出できたと考えた。

18. 腟断端離開に対し腹腔鏡下大網充填術を行い良好な転帰を得た1例

藤田医科大学医学部　産婦人科学[1)]　腎泌尿器外科学講座[2)]　総合消化器外科[3)]

○山田芙由美[1)]，野村弘行[1)]，髙田恭平[1)]，小林　新[1)]，大脇晶子[1)]，伊藤真友子[1)]，市川亮子[1)]，糠谷拓尚[2)]，廣　純一郎[3)]，須田康一[3)]，西澤春紀[1)]

今回、我々は子宮全摘出後の膀胱癌腟断端再発による腟壁離開に対し、腹腔鏡下に大網を離開部に被覆した1例を経験したため報告する。症例は70歳、膀胱癌腟転移に対し術前化学療法2サイクル施行後、ロボット支援下膀胱全摘出術、回腸導管造設術、子宮全摘出術、両側付属器摘出術、腟壁切除術を行った。術後3ヶ月で腟壁再発を認め、化学療法を開始したが奏効せず、術後10か月で後腟壁は腫瘍で完全に置換された状態であった。術後11ヶ月で発熱を主訴に救急外来を受診、その際の診察で腟断端離開、腟からの腸管脱出を認めた。腸管の腹腔外脱出による腹膜炎と診断し、抗菌薬治療による感染コントロール後に腹腔鏡下大網充填術を施行した。腹腔鏡下に大網を腟外まで誘導し、経腟的に腟断端に縫合固定した。術後経過は順調で術後7日目に退院となった。その後化学療法を再開、腟腫瘍は縮小し現在に至るまで腟離開は認めていない。大網充填は消化管穿孔などの修復に良く用いられる手段であるが、本症例では腟断端離開にも有用であった。

19. 卵巣内膜症性嚢胞感染から胸腔膿瘍を形成した1例

医療法人豊田会　刈谷豊田総合病院

○佐藤亜理奈，長船綾子，松山泰寛，浅井美香子，野畑実咲，黒田啓太，服部　惠，鈴木祐子，永井　孝，梅津朋和

卵巣内膜症性嚢胞感染から胸腔膿瘍を形成し治療に難渋した症例を経験したので報告する。症例は35歳女性、不妊治療中の胚移植翌日に発熱、右下腹部痛を自覚し当院を受診した。画像、血液検査から右卵巣内膜症性嚢胞感染が疑われ同日入院し抗生剤治療を開始した。保存的治療で炎症の改善が乏しく、CTガイド下で右卵巣嚢胞のドレナージ、洗浄した。しかし炎症の改善がみられず、CTで新規の骨盤底の膿瘍及び腹膜炎が出現し、緊急腹腔鏡下洗浄・ドレナージ術を施行した。腹腔内では右卵巣と子宮後面、直腸が癒着しており、右卵管切除、右卵巣嚢胞摘出術を行った。術後3日目に発熱、右側胸部痛、及び炎症反応の再上昇を認め、CTを再検査したところ、骨盤底の膿瘍は縮小していたが右胸腔に被包化された胸水を認めた。臨床症状から膿胸を否定できないため、術後4日目に胸腔ドレナージを施行し、黄色透明な排液を認めた。抗生剤点滴治療を継続し、術後8日目に血液検査で炎症の改善がみられ抗生剤内服へと切替え、術後11日目に退院とした。

20. 帝王切開瘢痕部症候群に対し腹腔鏡下瘢痕部修復術後に妊娠した症例の検討

豊橋市民病院　産婦人科

○冨田斐月香，梅村康太，梅村周平，菅沼寛明，小梶正人，鈴木敬子，古井達人，玉木修作，古井憲作，鈴木邦昭，山田友梨花，嶋谷拓真，諸井條太郎，甲木　聡，河合要介，安藤寿夫，岡田真由美

【緒言】帝王切開瘢痕部症候群（cesarean scar syndrome：以下CSS）は、帝王切開後の陥凹性瘢痕により過長月経や続発性不妊症等を引き起こす症候群である。今回、CSS修復術後に妊娠した症例を経験したため報告する。

【症例】30代前半、3妊2産。第1子、2子は帝王切開で娩出した。第2子分娩後に他院MRIで子宮体下部の筋層の菲薄化と陥凹部の血種を指摘され、CSSの診断となった。過長月経と挙児希望があり、CSS修復術目的に当科紹介となった。当科で子宮鏡併用腹腔鏡下瘢痕部修復術を施行、術後のMRI検査で瘢痕部の消失を確認した。術後1年後、他院にてICSIで妊娠成立、妊娠8週頃当科紹介となった。当科受診時、CSS修復部の異常所見は認めず、現在は当科で妊娠管理中である。

【考察】CSSは近年注目されており、手術報告が増加している。今後もCSSは増加すると考えられ、治療法として子宮鏡併用腹腔鏡下手術は有用である。一方、CSSの診断や手術方法、妊娠管理について未だ確立されておらず、更なる症例の蓄積と検討が必要である。

一般演題

15:20～16:16　Session 5　　**座長　藤田医科大学　宮村浩徳先生**

21. 正常妊娠確認後に腹腔内出血を認め正所異所同時妊娠の診断に至った一例

三重県立総合医療センター[1)]　四日市レディースクリニック[2)]　ひとみウィメンズクリニック[3)]
市立四日市病院[4)]

○手嶋将人[1)]，竹内紗織[1)]，玉石希絵[1)]，浪崎景加[1)]，古橋芙美[1)]，河村卓弥[1)]，小林良幸[2)]，服部日東美[3)]，長尾賢治[4)]，朝倉徹夫[1)]，大里和弘[1)]

【緒言】正所異所同時妊娠は非常に稀であり、自然妊娠で0.003％、生殖補助医療では0.025％程度とされている。超音波検査での診断率は26.3％との報告もあり、破裂や腹腔内出血を契機に手術が施行され、正所異所同時妊娠が見つかることも多い。正常妊娠確認後、下腹部痛と腹水貯留を契機に左卵管妊娠が確認された症例を報告する。
【症例】32歳2妊1産、クロミッドタイミング療法で妊娠成立。妊娠5週4日に子宮内に胎嚢確認、妊娠6週4日下腹部痛・腹水貯留あり当院搬送。左卵管にも胎嚢を認め内外同時妊娠の診断で緊急手術実施、腹腔内出血2 Lと左卵管膨大部妊娠を認め、腹腔鏡下左卵管切除術を施行した。術後経過・妊娠経過は良好であり、妊娠39週4日に経腟分娩で3004 gの児を得た。
【結語】妊娠反応陽性で子宮内に胎嚢を認めた場合でも、子宮付属器や骨盤腔を観察し、下腹部痛や腹水を認めた際は、正所異所同時妊娠の可能性を考慮することが重要である。症状から異所性妊娠を認めた際も、マニピュレーターを挿入するならば子宮内に正常妊娠がないか確認したい。異所性妊娠手術後に、流産せずに妊娠経過良好で経腟分娩に至った症例を経験した。

22. vNOTESから腹腔鏡下子宮全摘術に移行した肥満患者の1例

春日井市民病院

○佐藤麻美子，大塚かおり，池淵圭祐，青木羽衣，安達弥生，板東眞有子，服部諭美，高村志麻，伊藤充彰

【緒言】vNOTESとは腟からカメラや鉗子類を挿入し子宮や卵巣を摘出する手術である。当院では2022年12月より導入し2023年5月までに8例実施した。そのうち1例でvNOTESを断念し腹腔鏡下子宮全摘術となったため報告する。
【症例】42歳女性、169 cm　117 kg（BMI 41）、1妊1産、異型内膜増殖症のためMPA療法実施していたが、12週間後の判定時も消失していなかったため子宮全摘予定となった。開腹手術、腹腔鏡手術いずれも高度肥満のため合併症の危険性が高いと判断しvNOTESを試みた。
【手術】手術時間5時間7分、出血760 ml。腟式子宮全摘術と同様子宮頚部粘膜を全周性に切開しダグラス窩腹膜および膀胱子宮窩腹膜を切開しリトラクター挿入を試みたが腟および肥満による会陰の脂肪のためリトラクターが腹腔内まで到達しなかった。この状態でアドバンスドバイポーラ―使用し基靭帯を処理していたが途中で骨盤側の子宮基靭帯血管より出血を認め視野不良のため止血困難と判断し腹腔鏡操作に移行し止血し子宮を摘出した。
【考察】BMI40以上の患者に対する報告では肥満による視野不良での術式の変更はないとの事だった。今回の反省を踏まえ改善策を提示する。

23. 腹腔鏡下付属器切除術後にCO_2ナルコーシスに陥った高齢患者の１例

独立行政法人労働者安全機構　中部労災病院

○大川明日香，渡部百合子，茂木一将，曽根原玲菜，関谷敦史，柴田大二郎

【緒言】腹腔鏡下手術は侵襲の低さから高齢者に対しても有用な手術方法である。しかし、高齢患者では心肺機能などが低下しており、慎重な周術期管理が必要である。今回我々は術後にCO_2ナルコーシスとなった高齢患者の症例を経験したため報告する。
【症例】79歳女性、良性卵巣腫瘍のため当院紹介となった。術前の呼吸機能検査にて閉塞性障害を認めた。全身麻酔下に腹腔鏡下付属器切除術を施行した。抜管後覚醒良好であり術後硬膜外鎮痛を開始し退室したが、３時間後に意識障害と呼吸不全を呈したため気管挿管してICU入室を要した。動脈血ガス分析ではCO_2貯留とアシデミアを認めCO_2ナルコーシスと診断した。人工呼吸管理で動脈血ガス所見と意識レベルの改善を認めた。翌日には自発呼吸は安定し、抜管してICU退室、術後７日目に後遺症なく自宅退院となった。
【考察】今回発生した術後の呼吸不全の原因として術中の麻酔薬の遷延、術後硬膜外鎮痛の麻薬の影響、脳血管疾患、誤嚥、COPD・気管支喘息などが考えられた。しかし、本症例で原因を特定することは困難であった。全身麻酔および術後管理を行う上で産婦人科医間でもこのような症例の共有は有用と考えた。

24. ジエノゲストによる子宮内膜破綻出血のため緊急でマイクロ波子宮内膜焼灼術（MEA）を施行した1例

名古屋市立大学産科婦人科

○間瀬聖子，矢野好隆，塩澤文子，後藤崇人，篠田弥紀，小川紫野，西川隆太郎，杉浦真弓

ジエノゲストは子宮内膜症および子宮腺筋症治療薬の一つで、副作用に不正性器出血があることは広く知られている。今回、多量不正性器出血に対し緊急でMEAを施行した症例を経験したので報告する。症例は49歳、2経妊1経産。既往歴にネフローゼ症候群あり。34歳時に左チョコレート嚢胞摘出術および子宮筋腫核出術を施行されている。過多月経および過長月経あり、前医受診し子宮腺筋症と診断された。偽閉経療法後ジエノゲスト開始となったのち、当院へ紹介受診された。ネフローゼ症候群の精査のため、約9ヶ月間ジエノゲスト内服を中断したが、薬剤性ネフローゼ症候群は否定されたため、その後内服を再開した。不正出血および月経様の下腹部痛もときどきあり、手術療法も提示したが、薬物療法を希望されたため、ジエノゲスト継続した。内服再開から9ヶ月後、多量の不正性器出血および一過性意識消失のため当院救急外来を受診し入院となった。入院後も多量の性器出血が継続し、進行性の貧血を認めたため、止血目的に緊急でMEAを施行した。術後経過は良好で現在まで月経再開していない。薬物療法での止血が困難である症例に対し、MEAは有用である可能性が示唆された。

25. 卵巣腫瘍茎捻転に対し、捻転卵巣温存手術を施行した1例

伊勢赤十字病院

○村上菜々子，紀平知久，日下直子，若林慧美里，萩元美季，田中浩彦，奥川利治，前川有香

【緒言】径12 cm大の卵巣成熟奇形腫茎捻転に対し、捻転卵巣温存手術を施行した。術後、保存的に経過観察していたが、発熱、炎症反応高値の状態が継続したため、再度腹腔鏡下手術を行い、癒着剥離術、卵巣部分切除術を施行したことで全身状態が著明に改善した症例を経験した。
【症例】29歳、未妊、性交渉歴なし。持続する右背部痛を主訴に近医受診し、CTで卵巣成熟奇形腫の茎捻転が疑われ当院紹介搬送となった。未妊のためできる限り温存する方針とした。術中、付属器の捻転を解除したところ、卵管の色調が急速に改善したため嚢腫核出術を試みた。腫瘍は破綻し内容物が腹腔内に漏出したが、可及的に吸引後、腹腔内を洗浄し手術終了した。しかし、術後炎症反応高値が持続し、抗生剤による保存的治療を行っていたが、改善は乏しかった。CT上、骨盤内膿瘍の形成が疑われたため、術後17日目に再度腹腔鏡下手術を施行した。癒着剥離、同卵巣部分切除術を施行し腹腔内を十分に洗浄したところ、炎症反応は著明に改善し、術後4日目に退院となった。
【結語】茎捻転および、術後の膿瘍形成を経て温存した卵巣にどの程度の機能が残っているかの評価は難しい。文献的考察を加えて報告する。

26. 逆行性卵管疎通性検査にて双頸双角子宮と不全膣閉鎖の診断を得た1例

JA静岡厚生連静岡厚生病院[1)]　浅田レディース品川クリニック[2)]　長谷川産婦人科医院[3)]

○角田真貴[1)]，齋藤將也[2)]，伊賀崎麻里[1)]，佐藤あずさ[1)]，中山　毅[1)]，長谷川瑛[3)]，長谷川芙美子[3)]

【緒言】逆行性卵管疎通性検査にて双頸双角子宮、不全膣閉鎖の診断を得た1例を経験したので、患者の同意を得た上で報告する。
【症例】36歳、G0P0。原発性不妊症にて近医を受診され、子宮卵管造影検査にて左卵管閉塞の診断を受け、当院に卵管鏡下卵管形成術目的に紹介となった。MRI検査にて双角子宮の診断、膣鏡診にて子宮頸部を1つ認めたため、単頸双角子宮と診断し、腹腔鏡下卵管鏡下卵管形成術と子宮鏡下子宮中隔切除術を行った。軟性子宮鏡にて観察するも右卵管口しか認めず、単角子宮と思しき所見であった。子宮頸部より疎通性検査するも、右卵管口からの流出を認めるのみであった。単角子宮、左子宮が閉鎖している可能性を考えた。そこでエラスター注入穿刺針（株式会社八光）のプラスチックカニューレを左卵管采より挿入し、逆行性に疎通性検査を施行したところ、尿道口より1 mmほど下部より色素の流出を認め、不全膣閉鎖の存在を確認した。電気メスにて膣中隔を切除したところ、左子宮頸部を認め、双頸双角子宮と不全膣閉鎖の診断に至った。術時間2時間30分、出血15 cc。
【考察】逆行性卵管疎通性検査が女性生殖器の奇形の診断の一助となる可能性が示唆された。

ワークショップ 「内視鏡・ロボット手術における教育法を再考する」

15:20〜17:20 **座長　名古屋市立大学　西川隆太郎先生**

1.　当院での若手ラパロスコピストの育成法

医療法人豊田会　刈谷豊田総合病院　産婦人科

○梅津朋和，松山泰寛，浅井美香子，野畑実咲，佐藤亜理奈，秋田寛文，黒田啓太，服部　恵，鈴木祐子，永井　孝，長船綾子

当院では年間約300件の低侵襲手術を行っている。人員の余裕がないため、若手ラパロスコピストの育成が急務である。今回、当院でのラパロスコピストの育成法を報告する。

まず腹腔鏡に興味を持ってもらうため、初期研修医、専攻医を対象に院内縫合セミナーを開催している。そして若手医員を対象としたアニマルラボでのトレーニングも年1回開催し、屋根瓦式教育を行っている。

当院ではロボット支援手術は腹腔鏡手術の延長であると考え、まずは腹腔鏡手術の技術習得を目指す。専攻医は異所性妊娠、付属器切除から執刀を開始し、TLHの第一助手、術者へと進み、専攻医1年目終了時にはTLHが執刀できることを目標としている。また当院には手術画像記録装置を導入しているため、手術終了後に動画を確認し、欠点の修正を行っている。産婦人科専門医取得後は腹腔鏡技術認定の修練の開始を行い、3年後の技術認定医を目指している。同時にda Vinci Certificateを取得し、ロボット支援手術の執刀も開始している。ロボット支援手術は Dual consoleで手術を行うことで、指導を受けやすい環境で行っている。
現在までに3名の腹腔鏡技術認定医を輩出し、そして4名が修練を開始している

2.　修練医の立場から考える腹腔鏡手術とロボット手術

豊橋市民病院

○諸井條太郎，梅村康太

2018年に良性疾患に対するロボット支援下子宮全摘術（RTLH）が保険収載となって以降、当院では若手がロボット手術助手に早期に習熟し、da Vinci Certificateを取得後にプロクターからの直接指導を通して手術経験を積み単独手術を行えるまでレベルアップする教育体制が確立してきた。従来の腹腔鏡下子宮全摘術（TLH）の助手・執刀経験から婦人科内視鏡学会技術認定医を目指す仕組みから大きく変遷を迎えており、ロボット手術増加の流れは今後も続くと考えられる。今回、TLH/RTLHの位置づけを修練医の視点から改めて明らかにすることを目的として、自身が執刀したTLH/RTLH（13件 vs 30件）での手術時間（平均110分 vs 115分、p=0.564）の比較や、摘出検体重量（251 g vs 199 g、p=0.295）、ラーニングカーブ等を検討し、ロボット支援手術の教育体制について考察する。

3.　岐阜大学関連施設における腹腔鏡技術認定医取得を再考する

岐阜大学医学部附属病院　産婦人科

○桑山太郎，竹中基記，志賀友美，菊野享子，磯部真倫

現在、婦人科腹腔鏡手術に対する需要が増えていると同時に腹腔鏡手術を習得したい若手医師が多いのも周知の事実である。岐阜大学関連施設では、これまで大学病院、関連施設が一体となり、多数の技術認定を輩出してきた。また今後は、ロボット手術の増加にともない、若手医師が腹腔鏡技術認定医のみならず、ロボット支援下手術技術認定医取得を目指すことも予想される。今回、これまでの岐阜大学関連施設での技術認定医合格の歴史について振り返り報告する。また若手医師が今後、腹腔鏡技術認定医の取得を希望するか、希望のサブスペシャルティにより違いがあるのかなど詳細に検討する。また、既に技術認定医取得している医師に対しても修練中の詳細についてアンケートを行い、有効な教育方法や修練方法について探索する。技術認定医取得希望の有無に関わらず、近年導入されると言われているロボット支援下手術技術認定制度についてもその取得希望をについてアンケート調査を行い報告する。

4.　ロボット手術の教育法－当院での取り組み－

三重大学医学部附属病院

○牧野麻理恵，吉田健太，松本剛史，真木晋太郎，金田倫子，二井理文，鳥谷部邦明，田中博明，近藤英司，池田智明

2018年4月にロボット手術が保険収載され、その数は増加の一途を辿っている。当初は主にエキスパートが施術していたが、3D視野や鉗子操作の自由性よりLearning curveが速く、より多くの術者が施術出来るようになった。現在、三重県内の二次施設は7施設あり、内6施設では既にロボット手術を導入済みで、術者は県内で20名在籍している。術者の開始のタイミングは、専攻医開始後、専門医取得前後、技術認定医取得前後が考慮されるが、今回三重県産婦人科でアンケート調査を行った。教育に関しては、助手は専攻医開始と共にcertificateを取得し、助手をしながら、教科書と手術ビデオ学習を行う。助手を経験することで、患者への安全性を学ぶ。実際に術者となった後、徐々に執刀のパートを増やしていく。デュアルコンソールは腹腔鏡手術と異なり、同一の視野でカーソル操作での指導やswitch機能での指導が可能であり当院でも積極的に使用している。リモートによる手術見学も行っており、今後は遠隔での指導を検討している。シュミレーターによるトレーニングも技術向上に役立つが、研修医・学生の産婦人科へのリクルートにも有用であると考えられる。スムースな導入のため、当院での取り組みを紹介する。

5.　ロボット支援下手術全盛時代における当院での鏡視下手術教育について

浜松医科大学

○伊藤敏谷，大山千恵，大脇克也，窪川瑞生，西松雄基，水島　恵，趙　　現，望月琴美，
東堂祐介，成味　恵，松家まどか，柴田俊章，村上浩雄，安部正和，伊東宏晃

当院ではロボット支援下手術が鏡視下子宮全摘の中心となり、2022年度に行われた良性子宮疾患に対する鏡視下子宮全摘術の約7割を占め、若手医師の腹腔鏡下子宮全摘の執刀機会は減少している。また、ロボット支援下手術の最大の特徴は術者個人でほぼ完結するsolo surgeryである点だが、腹腔鏡手術での助手の経験を奪っていることも事実である。とはいえ、若手医師にとって腹腔鏡下子宮全摘は習得すべき基本手術であり、限られた症例での執刀・助手の機会を最大限に活かせるように、手術以外でのトレーニングや学習を重視し指導している。手術の勉強会、ドライボックスでの縫合練習、定期的なタイム測定会などの直接的指導をはじめ、上級医は定型化された理解しやすい手術を心がけ、手術動画は容易に閲覧出来るよう医局施設内でネットワーク化し予習、復習を促している。腹腔鏡と同時または先行してロボットを学ぶ時代が到来しており、当院では産婦人科専門医取得前後からロボットの執刀を開始させている。助手資格は入局後出来るだけ早期に取得させ、ロボットに慣れさせることも大切である。依然模索中ではあるが、当院での現在の鏡視下手術教育について提示する。

6.　微細な構造をよく見て考えよう ～手術の道標～

名古屋大学産婦人科

○池田芳紀，植草良輔，松川哲也，可世木聡，長尾有佳里，安井裕子，伊吉祥平，田野　翔，
吉田康将，吉原雅人，玉内学志，清水裕介，横井　暁，芳川修久，新美　薫，中村智子，
大須賀智子，梶山広明

腹腔鏡・ロボット手術の最大の利点は、よく見えるということである。拡大視野で微細な血管、リンパ管、脂肪の色・艶・形までよく見える。腹腔鏡・ロボット手術では術野から非常に多くの情報が得られる。肉眼解剖に基づいてこれが尿管でこれが子宮動脈で膀胱はここで・・・という術野の見方だけではもったいない。顕微鏡でプレパラートを覗くかのように、カメラで術野を覗きに行ってよく見る。肉眼でも同定可能な構造物を頼りに手術を進めるのではなく、より細かい情報を術野から得て手術を進めるように指導している。すなわち、これが尿管でこれが・・・で、というマクロな構造物を見るだけではなく、毛細血管やリンパ管の走行、脂肪の質感の違いなど微細な構造を見ようと努める。微細な構造を見ようとして術野を見ていると、最初はわからなかったのにだんだんとわかるようになってくる。見えてきた微細な構造から情報を得て、自分がどこを切るべきか、間違った方向に進んでいないかを考える。腹腔鏡・ロボット手術の拡大視野から得られた詳細な情報は、まさに手術の道標となる。

7.　あえての古き教育方針

藤田医科大学　岡崎医療センター　婦人科[1)]　藤田医科大学　ばんたね病院　産婦人科[2)]

○干場　勉[1)]，髙木淳一[1)]，鍋谷　望[1)]，鳥居　裕[1)]，安江　朗[1)]，塚田和彦[2)]，藤井多久磨[1)]

コロナ禍中開院の当院も手術は漸増し専攻医が2名いる。山本五十六の「やって見せ、言って聞かせて、させてみて、誉めてやらねば人は動かじ」の教育原則は不変だが「答える」を追加してあえて古きに立ち返りたい。

「やって見せ」ビデオ見返しは必須で新発見もある。従来開腹では叶わなかったことと認識すべきである。「言って聞かせて」ただ聞かせても無駄。解剖や手順の予習が大事である。沢山の教えも初心者には皆同じ重さなのでポイントを絞る。「させてみて」未熟状態の全執刀はNG。助手がまともにできる、即ち何故そうするか理解出来ている事が執刀条件である。無理な執刀は術者にトラウマを残す。工程を分けて少しずつクリアする。「誉める」やる気が出なければ教育は無駄。手術の素晴らしさ知ってもらう。ロボットや4Kは実感を得やすい。

「答える」修練者が能動的に聞いてこそ記憶に残る。ただし『ここ切っていいですか』はNGで『…なので切っていいですか』と理由を述べて聞くと理解は深まるので気軽に答えるようにする。

指定教育講演

8.　われわれの目指す骨盤手術教育

京都大学　産婦人科

○堀江昭史

近年鏡視下手術の目覚ましい進歩に伴い、骨盤手術教育も大きく転換している。開腹手術が一般的であった1990年代から腹腔鏡手術の台頭、更には2010年代になりロボット手術が導入され、我々自身が新しい手術技術を習得する必要があるのと同時にその技術をどのように若手教育に昇華させていくかが現代の手術教育に求められている。今やTLHは若手が解剖を学ぶ上での導入的手技となり、さらにより困難な子宮内膜症手術を安全に行うための解剖学的知識、さらには巨大な子宮筋腫への対応、悪性腫瘍手術を行うための複雑な手術手技の習得と、若手に求められる鏡視下手技もより複雑化している。われわれの考える手術教育においては、知識教育、技術教育、態度教育としての基本的な考え方と反復した技術的トレーニングにより技術を向上させることが重要であると考えている。さらにロボット手術にも対応する手術トレーニングプログラムを加味することで、より現代の手術教育にマッチさせた、初学者から中級者が継続的に就学可能な手術指導プログラム作りを目指している。本講演ではこのような当院における手術教育システムについて解説する。

特別講演

18:00〜19:00 **座長　豊橋市民病院　梅村康太先生**

「婦人科内視鏡手術 the long and winding road」

神戸大学大学院医学研究科　産科婦人科分野

○寺井義人

婦人科手術は骨盤腔内の奥深くの血管、靱帯処理を行う必要があり、従来の開腹手術では、骨盤奥深い術野の視野展開や操作は困難で、しばしば大出血を引き起こしたりする難易度の高い手術であることが知られている。一方、腹腔鏡手術やロボット手術では、傷の小ささによる術後疼痛の軽減や整容性の点はもちろんのこと、カメラによる拡大視野によって、血管走行や小血管、骨盤神経叢などを見ながら、より精緻な操作ができるなどメリットが大きい。また、助手も含めた術者全員が同じ画面を見ながら手術をすることができ、手術術野の共有とともに教育的にも骨盤解剖を理解しやすい面でも大きなメリットがある。本邦における婦人科悪性腫瘍に対する内視鏡手術は、2014年に早期子宮体癌に対して骨盤リンパ節郭清術までが腹腔鏡手術で保険適用となり、2018年に子宮頚癌に対する腹腔鏡下広汎子宮全摘出術と早期子宮体癌に対するロボット手術が保険適用となった。まさに、婦人科腫瘍に対する内視鏡手術は、腹腔鏡手術からロボット手術へと適用が進み、婦人科悪性腫瘍に対する内視鏡手術は広がりを見せつつあるが、一方でまだまだ歴史が浅いためevidenceが少なく長期予後の有意性があるのか、安全な手術術式の標準化がなされているのかなど多くの課題もある。婦人科領域での道のりと今後の展望について述べたい。

投　稿　論　文

JTSGOE
Journal of Tokai Society for Gynecologic and Obstetric Endoscopy
東海産婦人科内視鏡手術研究会雑誌

目次

Contents

Vol. 11
2023 COTOBER

総説
子宮鏡検査／手術：その歴史と当院の現状…… 針山由美● 35
原著
当院におけるGel-POINT V-Path®を用いたvNOTESの導入と初期経験 …… 鈴木祐子・他● 43
原著
子宮内膜症患者の術前MRI所見と深部子宮内膜症による凍結骨盤の関連について …… 花谷茉也・他● 51
症例報告
腹腔鏡下手術によって診断に至った遺残ガーゼによる異物肉芽腫の1例 …… 甲木哲也・他● 58
症例報告
腹腔鏡下に摘出した良性多嚢胞性腹膜中皮腫の1例 …… 神田明日香・他● 62
症例報告
複合した女性尿路生殖器奇形に対する子宮鏡の臨床経験…… 中山　毅・他● 67
症例報告
生体腎移植後に全腹腔鏡下子宮全摘出術を施行した子宮腺筋症の1例 …… 中尾優里・他● 74
症例報告
前進剥離法に難渋した低突出度粘膜下筋腫に対する子宮鏡下手術の一例…… 伊賀崎麻里・他● 81

●会則…… 88
●東海産婦人科内視鏡手術研究会履歴…… 91
●役員…… 96
●投稿規定…… 97

総　説

子宮鏡検査／手術：その歴史と当院の現状

豊田厚生病院　産婦人科
針山由美

Hysteroscopy：History and current status in our hospital

Yumi Hariyama
Toyota Kosei Hospital　Department of Obstetrics and Gynecology

【概要】

子宮鏡は子宮内腔を観察する目的で開発されたが、現在は観察のみならず子宮内腔病変の診断および治療にも利用されている。腹壁や子宮漿膜に創傷を作らず治療ができる子宮鏡手術は、我々産婦人科医が行うことのできる最も低侵襲な手術といえる。整容性に優れ、術後疼痛の軽減による早期離床／早期退院が可能であること、また近年では外来手術の適応も広がってきており、現代の女性のニーズに合致する治療法として普及してきた。その発展の歴史を振り返り、現在の状況や今後の方向性について概説する。

Key words：hysteroscopy, hysteroscopic surgery, transcervical resection, distension medium, complication

はじめに

子宮鏡とは言うまでもなく、硬性または軟性のスコープを子宮頚管から子宮内に挿入し、拡張媒体を用いることにより全子宮内腔の視野を得る手技である。日本では従来よりレゼクトスコープとして、手術室で麻酔下に行う子宮鏡手術が主に行われてきたが、機器の進歩により、子宮内腔を直接観察し、そのまま診断または治療のための手技を行うことができる外来手術（「See and Treat」）が普及しつつある。子宮鏡で行う検査と、子宮鏡で行う手術は本来その目的が異なるのであるが、実際には検査と治療を兼ねたり、検査から治療へ移行したりと一連であることが多いので、本稿でもあえて分けずに記述することとする。

当院では小生が着任する以前から、外来で行う軟性子宮鏡による観察や入院によるモノポーラーを用いたレゼクトスコープは行われており、その後2018年に灌流液として生理食塩水を用いるバイポーラーレゼクトスコープシステムを導入、ほぼ同時期に外来で行う細径硬性子宮鏡検査及び手術を開始、今後はモルセレーションシステムを導入して非通電で行う子宮鏡手術の導入を検討している。子宮鏡の発展の歴史を振り返り、当院での経験も踏まえて現在の子宮鏡手術について概説する。

【子宮鏡の歴史】

子宮鏡は子宮内膜という繊細かつ脆弱で出血しやすい組織を対象とすること、術野を確保するための拡張媒体が必要で、それが血管や粘膜から吸収されることに加え、子宮頚管や卵管から流出し失われれていくこと、といった臓器特有の困難を伴う手技である。また、使用する機材の径、光源の質、視野、解像度、子宮腔拡張の方法や使用する媒体など、技術的要因にも大きく左右される手技であり、こういったことからその発展には比較的長い

責任著者：針山由美
著者連絡先：針山由美
E-mail：hariyama@toyota.jaaikosei.or.jp
（受付：2023年7月7日、採択：2023年9月4日）

年月が必要であった[1)]。

子宮鏡の歴史については1869年にPantaleoniが閉経後婦人の不正出血に対し子宮鏡を行ったのが子宮鏡検査の起源とされ、1978年にNeuwirthが泌尿器科用レゼクトスコープを粘膜下筋腫の摘出に用いたのが現在と同様な形での子宮鏡手術の最初の報告と要約されることが多い。しかしながら、その開発には様々な技術的工夫が必要であり、Valleが詳細に記述している[2)]ので、一部抜粋して紹介する。

子宮鏡発展のマイルストーンとされているものが表１に示されている。Pantaleoniが生体ではじめて子宮鏡検査を行ったのであるが、実際には子宮鏡での観察下に内膜ポリープを硝酸銀で治療したとされており、Pantaleoniが子宮鏡検査のみならず子宮鏡手術の祖とされてもよいかもしれない。

ごく初期の子宮鏡の技術的問題は光源の確保であったようである。しかしながら最も工夫を要したのは、子宮腔拡張の方法であった。子宮内に液体を注入する方法は、20世紀初頭には感染のリスクを伴ったため、子宮鏡を直接子宮内膜に接触させて観察する「contact hysteroscopy」という手法が用いられた。しかし、子宮内腔全体の視野を得られないため、その適応は限定的であった。のちに、子宮鏡の先端にバルーンを膨らませ、そのバルーン越しに観察をするという方法も編み出されたが、内膜に直接アプローチできないため、処置には利用できない方法であった。

1914年には現在のシステムにもつながる、持続的灌流法による子宮腔拡張の方法が開発されたようである。

卵管通気検査で知られるRubinがCO_2ガスを子宮腔拡張に用いたのが1925年である。灌流技術の進化に伴いいったん使用されなくなったが、欧米では1970年代に観察目的の子宮鏡では再び用いられるようになった。しかしながら、生理食塩水での灌流と比較して、患者の痛みが強いことや視野不良などの要因により[3)]、再び液体灌流に置き換わってきている。AAGL（米国婦人科腹腔鏡学会）のガイドラインでも、CO_2ガスの使用はガス塞栓のリスクもあることから、観察目的の子宮鏡での使用のみに限定すべきとされている[4)]。

1980年代に軟性鏡が開発され、子宮鏡の操作性が向上するとともに処置用のチャンネルが備えられたことにより、Nd-YAGレーザーを用いて過多月経の治療のために内膜焼灼が行われたことが、開腹術に置き換わる可能性のある手術として子宮鏡が再認識されるきっかけとなった[1)]。

同時期にCCDカメラが開発され、スコープの細径化も進み、患者の苦痛の軽減と良好な視野のもとで、欧米では外来子宮鏡が広く行われるようになっていった。一方日本で

表１　Milestones of the development of hysteroscopy（文献２より改変）

Year	Investigator	Contribution
1807	Bozzini	First endoscope（the “Light Conductor”）
1869	Pantaleoni	First hysteroscopic examination in a living patient
1879	Nitze	Cystoscope with distal illumination
1907	David	First contact hysteroscope
1914	Heineberg	System for irrigating the uterine cavity
1925	Rubin	CO_2 for uterine distension
1942-1970	Norment	Rubber balloon, practical irrigating system, cutting loop
1962	Silander	Studied endometrial carcinoma using a distal silastic balloon
1978	Neuwirth	Use of resectoscope
1981	Goldrath et al	Laser endometrial ablation

は、林らが泌尿器科用のレゼクトスコープを応用し、小児用レゼクトスコープを用いることにより子宮粘膜下筋腫や子宮中隔の症例に対し経頸管的切除術（transcervical resection: TCR）と名付けた手術を行い[5]、現在に受け継がれている。現在ではTCRの名称は世界的にも普及している。

【子宮鏡の実際】

子宮鏡検査／手術の手技の実際については、日本子宮鏡研究会編集「子宮鏡　新常識を極める」[6]などに詳細に記述されているので参考にされたい。ここでは子宮鏡の適応と術中の合併症について述べる。

「適応」

子宮鏡検査の適応を表２に、子宮鏡手術の適応を表３に示す。

AUBは婦人科を受診する患者の主訴で最も多いもののひとつである。閉経前女性のAUBに関しては子宮内膜ポリープ（P）、子宮腺筋症（A）、子宮平滑筋腫（L）、悪性腫瘍及び子宮内膜増殖症（M）などの器質的異常と、凝固異常（C）、排卵障害（O）、子宮内膜機能異常（E）、医原性（I）、その他（N）の非器質的異常に系統的に鑑別し診断される[7]が、子宮鏡は閉経前のみならず閉経後の女性のAUBの診断および治療に有用である。子宮鏡は、経腟超音波検査や生理的食塩水を注入するsonohysterographyと比較して、子宮腔内病変の検出に関しては感度も特異度も高いことが示されている[8]。

閉経後女性のAUBでは、子宮内膜肥厚がある場合は子宮内膜の悪性疾患を鑑別する必要があるが、盲目的な手技では閉経後女性の11％で頸管狭窄などの理由により内膜組織の採取ができず、採取ができたとしてもその31％で検体不良により十分な組織学的検索ができず、その後の検討でこれらのうち7％に子宮内膜癌や前がん状態が見つかったという報告[9]がある。近年、子宮鏡を子宮内膜がんや前がん病変の鑑別診断に用いることの有用性についての報告が増えてきている。内膜掻把のみによる組織診で異型内膜増殖症と診断された症例が、その後の子宮摘出検体で子宮内膜がんと診断される割合は32.7％であったのに対し、子宮鏡を併用して組織診を行った例では5.8％であったというmeta-analysisの報告[10]もあり、子宮内膜がんの診断において子宮鏡を行うメリットは高い。

ここで問題となるのは、子宮鏡で使用する灌流液により、がん細胞が腹腔内に散布されるのではないかという危惧である。2008年のBen-Arieらの報告[11]では、術前診断では早期子宮内膜癌とされた392例の患者のうち、子宮鏡で診断されたのは100例（25.5％）、その後再発は５％に見られ、これは内膜組織診のみで診断された症例99例（25.3％）における15.2％の再発、内膜掻把で診断された193例（49.3％）における５％の再発と比較して統計学的に有意差が認められなかったとしている。全体的に再発率が高いのは、術後診断で

表２　子宮鏡検査の適応

①	子宮内腔病変の疑い
②	不正子宮出血、過多月経および過長月経：AUB（Abnormal Uterine Bleeding）
③	子宮内膜肥厚
④	閉経後出血
⑤	不妊
⑥	先天性子宮形態異常（子宮奇形）
⑦	RPOC（RetaindedProducts of Conception）
⑧	子宮内異物（IUD：Intra Uterine Device）の確認

表３　子宮鏡手術の適応

①	子宮粘膜下筋腫
②	子宮内膜ポリープ
③	先天性子宮形態異常（子宮奇形）
④	子宮腔癒着（Asherman症候群）
⑤	子宮内膜増殖症、子宮体癌
⑥	帝王切開瘢痕症候群
⑦	慢性子宮内膜炎
⑧	RPOC
⑨	子宮内異物（ＩＵＤ）の除去

もⅠ期であった症例が80.6％にとどまり、Ⅱ期2.0％、Ⅲ期17.4％と実際には進行がんの症例が多く含まれていたこと、また11.5％が特殊組織型であったことが関与しているのであろう。このように、子宮鏡による診断が子宮内膜癌の予後には影響しないという報告は増えてきているが、いまだ議論のあるところであり、少なくとも腫瘍細胞を経卵管的に腹腔内に流入させるリスクを低減するため、過度の灌流圧をかけないように留意する必要はある。Solimaらの報告[12]では40mmHg以下の子宮内圧の環境下では、経卵管的な灌流液の腹腔内漏出は見られなかったと報告しているが、これは水柱に換算すると54cm程度であり、実臨床では視野確保が困難である可能性が高い。Zhuらがこれを踏まえて検討し、80mmHg以下（≒108mmH_2O）であれば、腹水細胞診陽性のリスクを上げないとしている[13]が、子宮内膜悪性病変を疑う症例に対する子宮鏡検査の安全性を担保するため、我が国も含めて前方視的研究での検討が望まれる。

生殖内分泌領域の診療においては、特に外来で行う子宮鏡（オフィスヒステロスコピー）の役割が大きい。子宮腔内病変は不妊症患者でよく見られ、粘膜下筋腫や内膜ポリープの切除が不妊症治療成績を向上させる[14]とされている。現在では、子宮鏡による子宮腔内の直接的観察は、子宮因子による不妊症の治療におけるゴールドスタンダードと位置付けられる。診断と治療が一連の流れで行われる「See and Treat」のオフィスヒステロスコピーは、患者医療者双方にとってメリットが大きい。

「術中合併症」

①　子宮穿孔

最も危惧される合併症は子宮穿孔である。子宮穿孔は頸管拡張に始まる子宮鏡手技のどのタイミングでも起きうるが、子宮筋層内に切除が及んだ時がより起きやすい。その頻度に関しては、患者背景や手技の内容、デバイスの種類により異なると考えられるが、１％程度としている報告が多いようである[15]。保存的に経過を見るか手術的に修復するかは患者の状態によるが、患者が血行動態的に安定しており、血管損傷や他臓器損傷の可能性が低ければ、腹腔鏡や試験開腹を行う必要はない。強い痛みや出血、発熱などを伴う場合には、慎重に経過を見るべきである。

子宮穿孔を伴わなくても、筋層に深く切り込んで穿通血管を損傷した場合には、持続する出血は起こりうる。これはType1または２の筋腫摘出を行った場合に一般的にみられる症状であり、子宮鏡下での凝固止血や子宮収縮剤投与などの薬物療法、バルーンカテーテルの挿入などの物理的タンポナーデで管理できることがほとんどである。

②　水過負荷

術中には灌流液のインアウトバランスは注意深く観察される必要がある。特にレゼクトスコープでモノポーラーデバイスを用いる場合には、周囲組織に漏電させないために灌流液として電解質を含まない溶液（3％D-ソルビトール：ウロマチック®）を使用する必要がある。子宮筋層内の静脈圧は10～15mmHgであり、これに対し子宮内の灌流液圧は40～60mmHg程度であることが多い。このため、灌流液が断裂した静脈内に急速に流入したり、浸透圧差により内膜から吸収されることにより、低ナトリウム血症が進行し、重症例では代謝性アシドーシス、肺水腫、脳浮腫に至る場合もある。吐き気、嘔吐、めまい、呼吸促拍や頭痛などは肺水腫や脳浮腫を考えるべき症状である。OHIA（operative hysteroscopy absorption syndorme）症候群として近年認知されている[16]。

生理食塩水のような電解質を含む溶液はバイポーラーシステムの際に使用される。そのため、バイポーラーシステムは水過負荷のリスクが少ない。しかし、生理食塩水を使用しても大量の灌流液使用で肺水腫などの合併症のリスクはあり、灌流液の過量使用には注意が必要である[17]。AAGL（米国婦人科腹腔鏡学会）のガイドラインによると、健康な女性では、電解質を含む溶液の場合には2500ml、電解質を含まない場合には1000mlのインアウ

トバランスが最大として許容されるとあるが、高齢者や合併症のある患者では750mlが推奨されている[4]。いずれにせよ、術中に確実に排液を回収しインアウトバランスを経時的に確認することと、適時血清Na値の確認をすることが重要である。

「細径硬性子宮鏡について」

当院では2018年に細径硬性子宮鏡（KARL STORZ社BETTHOCCHI®、CAMPO TROPHYSCOPE®）を導入し、手術室での日帰り手術を経験したのち、現在では外来手術に用いている。セットアップや手術の実際については成書[6]などを参考にされたいが、ここでは導入後の当院における子宮鏡診療について述べる。

初回症例は、健診にて内膜肥厚を指摘され当科を受診し、経膣超音波検査及びsonohysterographyにて底部近くの内膜不整を疑ったが、盲目的組織診では内膜が採取できなかった68歳の1回経産婦である。細径硬性子宮鏡検査の初回症例であることを本人に説明し、日帰り外来手術の扱いで手術室でのフルモニター下に無麻酔で内膜生検を実施した。組織診では悪性所見のないことが確認され、内膜所見は当面外来での経過観察の方針とした。この症例で、細径硬性子宮鏡では頸管拡張が不要であり、また患者も痛みを訴えなかったことから無麻酔で処置が可能であることを確認した。その後は内膜生検や抜去困難なＩＵＤ症例[18]などを主な対象とし、おおむね1センチ以下で広基性でない単発ポリープなどに対し、無理のない範囲でポリープ切除も行っている。術前の頸管拡張は行わず、無麻酔、子宮鏡挿入は患者の苦痛を軽減するためVaginoscopic approach[19]を基本とし、症例によって頸管拡張や頸管ブロックなどの麻酔を用い、Vaginoscopic approachが困難であった場合に膣鏡を用いることとしている。

細径硬性子宮鏡を導入した2018年をはさむ前後5年間の当院における入院子宮鏡手術（子宮鏡下子宮筋腫摘出術：TCR-M、子宮鏡下内膜ポリープ切除術：TCR-P）、外来での子宮鏡検査、外来での子宮鏡下ポリープ切除術の件数の推移を図１に示す。2018年の細径硬性子宮鏡導入前後で外来での子宮鏡検査が若干増加しているが、実は全体的な件数に大きな変化は見られていない。機器の台数による制約があることとが一つの要因である。また、細径硬性鏡で行うポリープ切除は有用であることは実感しているものの、手技の難易度はやはり高く感じられ、今後さらなる研鑽が必

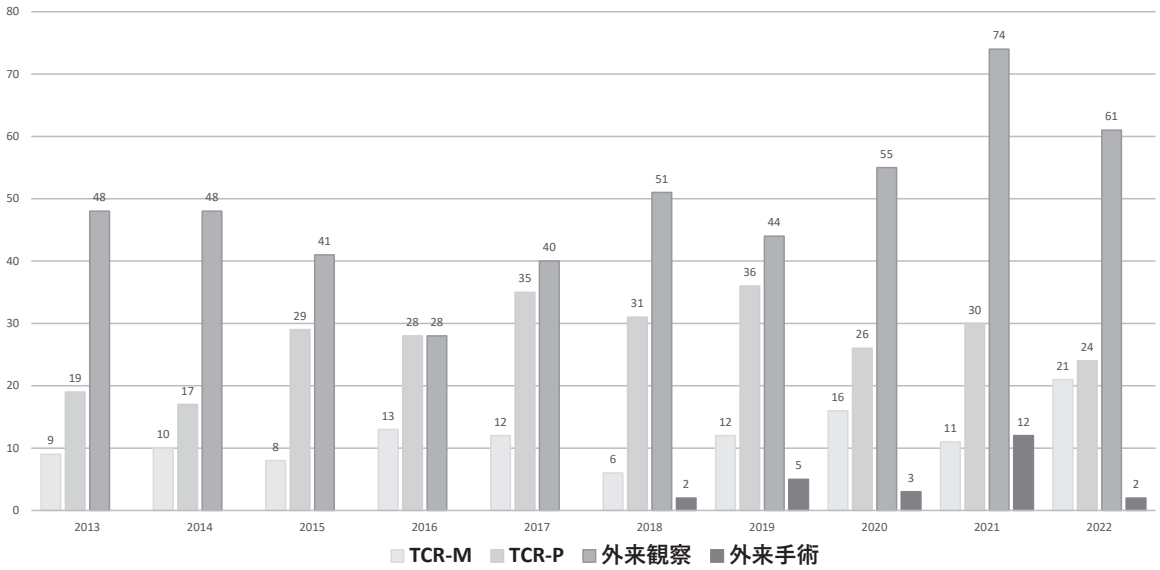

図１　当院における子宮鏡件数の変遷

要と考えているが、次に述べる新しい機器への期待も大きい。

【今後の動向】

2022年4月から生殖補助医療が保険適用となったことから、特に子宮内膜ポリープ摘出を行う対象患者の増加が見込まれている。欧米で現在主流となっているモルセレーター（細径硬性鏡による組織粉砕回収システム）が2018年に国内に導入されて以降、各社の製品が発売されている。

① 子宮鏡シェーバー

1）Intrauterine BIGATTI Shaver（IBS®）：カールストルツ

2）True Clear™（図2）：コヴィディエンジャパン

いずれも硬性子宮鏡にモルセレーターを挿入し、先端のブレードがモーター駆動で作動することで組織を細切し回収することができる。IBS®は灌流システム（ヒステロマットE.A.S.I®）により、子宮内圧の監視と灌流液による子宮腔の確保が行われる。TrueClear™は通常の灌流状態で用いることもできるが、灌流システム（HydroLux™）により子宮内圧の監視と流入量と排出量のモニタリングを行うことが可能である。

3）MyoSure MANUAL®（図3）：ホロジックジャパン

電源が不要で、用手的にハンドルを握ることによって作動するシェーバーである。専用の灌流システムは不要で、通常の灌流状態で使用し、切除された組織はハンドルにあるトリガーをリリースする際に生じる陰圧により、排液とともに排出され、ハンドル後部にある組織トラップに引き込まれる仕組みである。



図2　TrueClear™

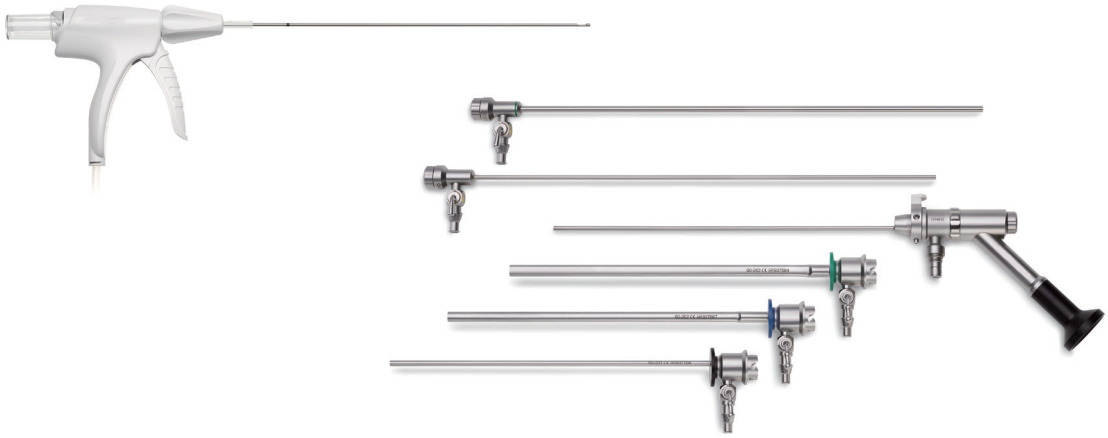

図3　MyoSure MANUAL®

こうしたモルセレーターのメリットとしては、切除と同時に病変を吸引することができるため、病変を取り出す際に子宮鏡を何度も出し入れする必要がないこと、子宮内膜に熱をかけないので、子宮内膜に愛護的であることなどが挙げられる。また、子宮内膜ポリープの切除においては、従来のレゼクトスコープと比較して手術時間が短いこと、手術の完成度が高く、再発率が低いとされている[20]。しかしながら、子宮底の病変など、モルセレーターではアプローチしづらい部位もあり、工夫が必要である。

② ディスポーザブル子宮鏡　オペラスコープ®（図４）：テルモ

2023年6月末時点では一般発売されていないが、国内で唯一のフルディスポーザブル子宮鏡である。最大径4.4ミリの硬性子宮鏡に、4.3インチ液晶ディスプレイと光源が一体となっており、単3形電池2本で約60分の使用が可能である。ワーキングチャンネルも備えており、別売りではあるが5種類の処置具が使用可能とのことである。何よりも硬性子宮鏡、電池パックとも滅菌済みであるため、使用前の滅菌が不要である。問題はコストであるが、子宮鏡下ポリープ切除術（電解質溶液利用のもの）の保険点数が6,630点であり、オペラスコープ本体と使用する処置具の費用は何とかカバーされる。

前述のように、子宮鏡の台数が限られ、滅菌のために件数の制限をかけざるを得ない当院のような状況では、内膜ポリープに対する外来での子宮鏡手術件数を増加させるために有用であることが期待される。

【おわりに】

子宮鏡手術は腹腔鏡手術と異なり、術者が単独で行う手術であり、術者の技量に依存するため、他者からの手術指導が困難である。近年盛んなビデオカンファレンスや、熟練者の手術画像によるイメージトレーニングも、子宮鏡の視野は非常に限られているため、腹腔鏡ほどの学習効果が得られにくいと思われる。しかしながら、オフィスヒステロスコピーをはじめとする子宮鏡検査／手術の需要の高まりは確かであり、学会などでの実機を使用したハンズオンセミナーなど、学習の機会をとらえてさらに子宮鏡手術を行う産婦人科医が増えていくことを期待したい。また、近年我が国でも導入が進んでいる様々なデバイスが拡充することで、子宮鏡手術を開始しやすい環境ができつつあると考える。本稿が子宮鏡に興味を持ち、「始めてみよう」と思っていただく一助になれば幸いである。

利益相反：なし

図４　オペラスコープ®

文献

1. Campo R, Van Belle Y, Rombauts L, et al. Office mini-hysteroscopy. Hum Reprod Update 1999;5:73-81
2. Valle R F. Development of hysteroscopy: From a dream to a reality, and its linkage to the present and future. J Minim Invasive Gynecol 2007;14:407-18
3. Craciunas L, Sajid M S, Howell R. Carbon dioxide versus normal saline as distension medium for diagnostic hysteroscopy: a systematic review and meta-analysis of randomized controlled trials. Fertil Steril 2013;100:1709-14.e1-4
4. AAGL. AAGL practice report: practice guidelines for the management of hysteroscopic distension media. J Minim Invasive Gynecol 2013;20:137-148
5. 林保良、宮本尚彦、岩田嘉行。レゼクトスコープによるTCR-Transcervical Resection-。産科と婦人科 1962;2:175-179
6. 日本子宮鏡研究会。子宮鏡　新常識を極める：メジカルビュー社
7. Munro M G, Critchley H O D, Broder M S, et al. FIGO classification system (PALM-COEIN) for causes of abnormal uterine bleeding in nongravid women of reproductive age. Int J Gynaecol Obstet 2011;13:3-13
8. Grimbizis G F, Tsolakidis D, Mikos T. et al. A prospective comparison of transvaginal ultrasound, saline infusion sonohysterography, and diagnostic hysteroscopy in the evaluation of endometrial pathology. Fertil Steril 2010;94:2720-5
9. Van Hanegem N, Prins M M, Bongers Y. The accuracy of endometrial sampling in women with postmenopausal bleeding: a systematic review and meta-analysis. Eur Obstet Gynecol Reprod Biol 2016;113:147-55
10. Bourdel N, Chauvet P, Tognassa E, et al. Sampling in atypical hyperplasia: which method results in the lowest underestimation of endometrial cancer? A systematic review and meta-analysis. J Minim Invasive Gynecol 2016;23:692-701
11. Ben-Arie A, Tamir S, Dubnik S, et al. Does hysteroscopy affect progunosis in apparent early-stage endometrial cancer?. Int J Gynecol Cancer 2008;18:813-9
12. Solima E, Brusati V, Ditto A, et al. Hysteroscopy in endometrial cancer: new methods to evaluate transtubal leakage of saline distension medium. Am J Obstet Gynecol 2008;198:214.e1-4
13. Zhu H L, Liang X D, Wang J L, et al. Hysteroscopy and directed biopsy in the diagnosis of endometrial carcinoma. Chin Med J 2010;123:3524-8
14. Di Spiezio Sardo A, Di Carlo C, Minozzi S, et al. Efficasy of hysteroscopy in improving reproductive outcoms of infertile couples: a systematic review and meta-analysis. Hum Reprod Update 2016;22:479-96
15. Aydeniz B, Gruber I V, Schauf B, et al. A multicenter survey of complications associated with 21,676 operative hysteroscopies. Eur J Obstet Gyenecol Reprod Biol 2002;104:160-4
16. Aas-Eng MK, Langebrekke A, Hudelist G. Complications in operative hysteroscopy – is prevention possible?. Acta Obstet Gynecol Scand 2017;96:1399-1403
17. 斎藤寿一郎、森川香子、谷内麻子、ほか。バイポーラ子宮鏡下手術における血中ナトリウム値の変動。日産婦内視鏡学会誌 2006;22:454-6
18. 神谷知都世、荒木甫、宮本絵美里、ほか。当院における子宮内避妊具抜去への子宮鏡の応用。東海産婦誌 2021;58:69-74
19. De Silva P M, Carnegy A, Smith P P, et al. Vaginoscopy for office hysteroscopy: a systematic review & meta-analysis. Eur J Obstet Gyenecol Reprod Biol 2020;252:278-285
20. Pampalona J R, Bastos M D, Moreno G M, et al. A comparison of hysteroscopic mechanical tissue removal with bipolar electrical resection for the management of endometrial polyps in an ambulatory care settings: preliminary results. J Minim Invasive Gynecol 2015;22:439-45

原　著

当院におけるGel-POINT V-Path®を用いたvNOTESの導入と初期経験

医療法人豊田会　刈谷豊田総合病院　産婦人科
鈴木祐子、長船綾子、竹中実咲、佐藤亜理奈、黒田啓太、服部　恵、永井　孝、梅津朋和

Installation and initial experience of Transvaginal Natural Orifice Transluminal Endoscopic Surgery using the Gel-POINT V-Path® in our hospital

Yuko Suzuki, Ayako Osafune, Misaki Takenaka, Arina Sato, Keita Kuroda,
Kei Hattori, Takashi Nagai, Tomokazu Umezu
Department of Obstetrics and Gynecology, Kariya Toyota General Hospital

【概要】

Natural orifice transluminal endoscopic surgery（NOTES）は自然孔を用いて内視鏡手術を施行する方法である。本邦でも2020年1月よりGel-POINT V-Path®が使用可能となり、経腟的に気腹し内視鏡手術を行うvaginal NOTES（vNOTES）が始まった。当院ではGel-POINT V-Path®を使用したvNOTESを2022年4月より導入し、2023年3月までに9例の症例を経験したため報告する。

年齢の中央値は48歳（39歳-90歳）、全例で腹部手術歴はなく経産婦であった。適応は6例が子宮筋腫であり、3例は子宮脱および卵巣嚢胞、傍卵管嚢胞であった。前者（myoma群、以降M群）は子宮全摘術と両側卵管切除術、後者（prolapse群、以降P群）は子宮脱、卵巣嚢胞に対して腟式子宮全摘術と両側付属器摘出術、前後腟壁形成術を行った。M群の手術時間の中央値は84分（73分-154分）であった。P群の手術時間の平均値（※P群は3症例であり平均値を用いた）は127分で、合併した卵巣嚢胞サイズは7cm、10cmであり1例は5.5cm大の傍卵管嚢胞であった。周術期合併症として1例で術後腟断端出血を生じ、緊急子宮動脈塞栓術を要した。

vNOTESは同一視野で付属器の手術が安全に実施できる点、内視鏡で執刀医が助手と視野を確認し共有しながら周辺組織を切離できる点などが有用である。症例の選択など課題もあるが、腟式手術は最も低侵襲と言われており、安全な普及のため今後の症例の蓄積が望まれる。

Keywords：vNOTES, Gel-POINT V-path®, transvaginal endoscopy, minimally invasive surgery

【緒言】

近年、多くの婦人科開腹手術は多孔式腹腔鏡手術およびロボット支援下手術に代わってきた。NOTESはminimally invasive surgery（MIS）のうち、単孔式手術の延長として登場し、口や肛門、尿道口といった自然孔を利用して食道、胃、直腸、膀胱などを経由して腹腔内に到達して行う内視鏡手術である。その中でもvaginal NOTESは汚染リスクの低さや可視性の良さが指摘されている[1)]。米国では2019年にFDAがvNOTES用の単孔式ポートであるGel-POINT V-Path®を承認した（図1）。本邦でも2020年1月よりGel-POINT V-Path®が使用可能となったことでvNOTESによる子宮全摘術の報告がみられるようになった。vNOTESはもともと婦人科領域で行われてき

責任著者：長船綾子
著者連絡先：鈴木祐子
Email：sakuramochi.930@gmail.com
（受付：2023年5月11日、採択：2023年9月15日）

図1　GelSeal®キャップ、Alexis®リトラクター、スリーブからなるGel-POINT V-path®およびその使用イメージ

た腟式子宮全摘術をベースに、経腟的に気腹を行うことにより付属器摘出を同時に行うことが容易となる。当院においても2022年4月よりGel-POINT V-Path®を導入し、2023年3月までに9例のvNOTES手術を経験した。同時期における当院での腹腔鏡下子宮全摘術との比較、若干の文献的考察を踏まえ、報告する。

【方法】

当院で2022年4月より2023年3月までの期間に施行したvNOTES 9症例を対象とした。同時期における当院での腹腔鏡下子宮全摘術と比較した。統計学的検証は有意水準0.05とし、p値＜0.05をもって有意差ありとした。

≪手術手技≫

全身麻酔下で砕石位にて手術施行した。Gel-POINT V-path®はGelSeal®キャップ、Alexis®リトラクター、10mmスリーブ3本を使用した。気腹圧は10mmHg、頭低位20度で行った。10mm斜視カメラを使用し、エナジーデバイスはENSEAL® X1 Curved Jawを使用した。

アドレナリン50万倍希釈液を局所注射後、子宮腟部全周を輪状切開し腟壁を切開した。膀胱子宮窩・ダグラス窩腹膜を切開・開放し、続いて仙骨子宮靱帯を切離縫合した。Alexis®リトラクターを膀胱子宮窩とダグラス窩から腹腔内に入れ、リトラクターにGel Seal®キャップを装着し気腹を開始した。カメラを挿入後、鉗子で子宮頸部を牽引しつつ右の基靱帯をENSEAL® X1 Curved Jawにて焼灼し切離した。左の基靱帯を切離後、卵管根部と両側固有靱帯を切離し、子宮を切除した。付属器は子宮を摘出後に回収した（図2）。その後、腟壁を閉創した。子宮脱の症例では子宮および付属器摘出術後に腟壁形成術を施行している。卵巣嚢腫合併の3症例では術前評価で良性腫瘍と診断されていたことから、回収はGel Seal®キャップを外して目視下に回収した。

【結果】

当院での症例を子宮筋腫6例（M群）と子宮脱3例（P群）に分けて示す（表1、表2）。年齢の中央値は48歳（39-90歳）で、いずれも腹部手術歴はなく経産婦であった。M群にはケロイド体質患者が2例含まれていた。P群の3症例はいずれも卵巣腫瘍を合併していたが、術前の超音波検査・MRI検査にて長径10cm以下の単房性腫瘤であり、内部に充実部を認めず良性と診断した。術後病理結果はそれぞれ卵巣漿液性嚢胞、卵巣粘液性腺腫、傍卵管嚢胞であった。執刀者は腹腔鏡技術認定医をA、それ以外をBとした。

手術時間はM群において中央値84分（73分-154分）、P群において平均値127分（121分-138分）であった。出血量はM群において中央値167.5g（30g-300g）、P群において平均値201g（55g-380g）であった。M群における摘

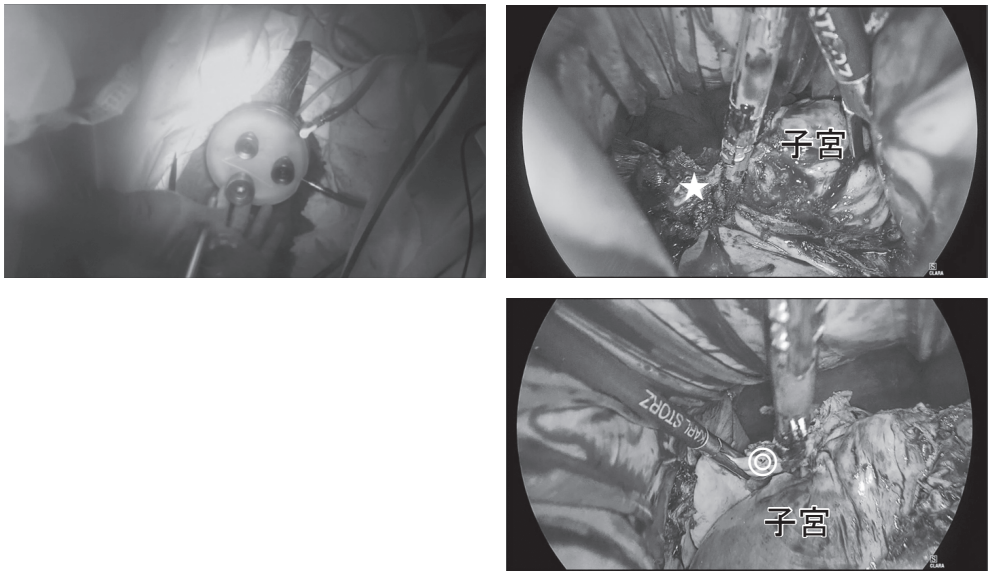

図２　術中所見

左上）vNOTES開始時
右上）子宮頸部を鉗子にて頭側へ挙上しつつ、右基靱帯（★）を切離
右下）右の固有靱帯（◎）を切離

表１　子宮筋腫症例（M群）

症例	年齢（歳）	出産回数（回）	手術時間（分）	気腹時間（分）	出血（g）	子宮重量（g）	合併症	術者	特記
1	48	1	80	35	95	290	なし	A	ケロイド体質
2	39	3	73	30	30	420	なし	A	
3	46	2	73	27	30	110	なし	A	
4	46	1	88	47	300	78	なし	B	
5	45	2	119	57	290	262	あり	A	術後出血でUAE
6	48	2	154	64	240	154	なし	A	ケロイド体質
中央値	**46**	**2**	**84**	**41**	**167.5**	**208**			

UAE:子宮動脈塞栓術

表２　子宮脱症例（P群）

症例	年齢（歳）	出産回数（回）	手術時間（分）	気腹時間（分）	出血（g）	子宮重量（g）	卵巣嚢胞重量（g）	合併症	術者
1	75	2	122	22	55	35	60（左）/ 6（右）	なし	B
2	90	2	121	32	170	55	2（左）/200（右）	なし	A
3	67	2	138	24	380	124	20（左）/ 6（右）	なし	A
平均値	**77**	**2**	**127**	**26**	**201**	**71**			

出子宮重量は208g（78g-420g）であった。P群では全例で腟式子宮全摘術＋vNOTESによる両側付属器切除術＋前後腟壁形成術を行った。術後入院期間はM群では中央値4.5日（2日-5日）、P群では3例とも6日であった。

合併症はM群で1例認めた。この症例は術前評価で多発子宮筋腫を認めた（図3）。術後13日目に腟断端出血にて来院し、ダイナミック造影CT検査にて右子宮動脈からの造影剤血管外漏出を認めたため、緊急子宮動脈塞栓術を行いゼラチンスポンジとコイルにて止血した（図4）。

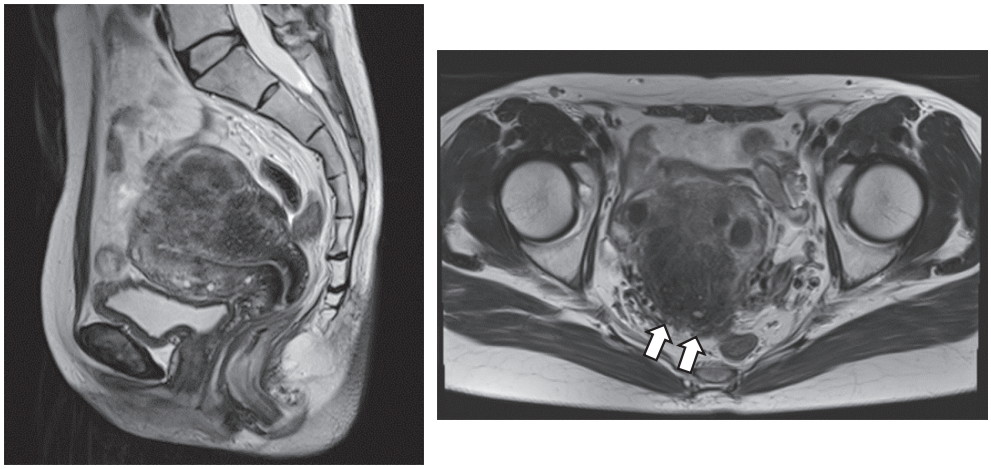

図３　症例５の術前骨盤部単純MRI検査
左）T2強調矢状断
右）T2強調水平断　後方視的に子宮後面に腺筋症病変を認める（⇒）

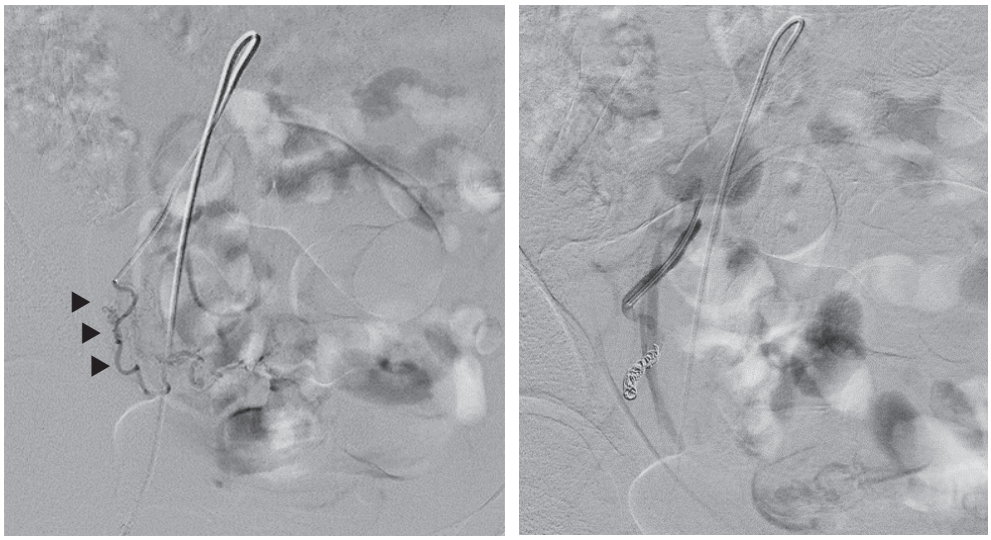

図４　子宮動脈塞栓術時の血管造影所見
左）造影剤漏出を認める右子宮動脈（▲）
右）施術終了時の血管造影所見

当院のvNOTES導入期にあたる2022年4月～2023年3月に行った良性の子宮全摘術に対する腹腔鏡下手術（Total Laparoscopic Hysterectomy: TLH）は87例であった。そのうち組織量400gより大きな症例、内膜症合併症例、専攻医症例は除外とした。除外症例を除いた43例の手術時間の中央値は143分（90分-232分）、出血量の中央値は20g（3g-210g）で、術後入院期間の中央値は5日（3日-5日）であった。この観察期間において合併症は認めなかった。

患者背景を表3に示す。M群vs TLH群における年齢は45.93 ± 3.53歳vs 46.63 ± 6.62歳、BMI（kg/m^2）は23.52 ± 4.52 vs 23.42 ± 4.32、開腹歴の有無は1例（16%）vs 8例（18%）であり、いずれも有意差を認めなかった。摘出子宮重量についても219.67 ± 129.33g vs 228.53 ± 92.71gと有意差を認めなかった。周術期アウトカムを表4に示す。手術時間の平均値は97.83 ± 32.41分vs 144.84 ± 29.76分、出血量の

表３　Ｍ群とTLH群の患者背景

			M群(n=6)	TLH群(n=43)	P-value	
年齢(歳)		mean±SD	45.93±3.53	46.63±6.62	0.803	※1
BMI（kg/㎡）		mean±SD	23.52±4.52	23.42±4.32	0.961	※1
開腹歴		n(%)	1（16）	8（18）	N.S	※2
症例内訳	子宮筋腫	n(%)	4（66）	35（81）		
	子宮腺筋症	n(%)	2（33）	5（11）		
	その他	n(%)	0	3（7）		
子宮重量(g)		mean±SD	219.67±129.33	228.53±92.71	0.835	※1
		median(range)	208(78-420)	224(70-400)		

※1 t検定　※2 フィッシャーの正確確率検定

表４　Ｍ群とTLH群の周術期アウトカム

		M群(n=6)	TLH群(n=43)	P-value	
手術時間（分）	mean±SD	97.83±32.41	144.84±29.76	<0.01	※1
	median(range)	84(73-154)	143(90-232)		
出血量（mL）	median(range)	167.5(78-420)	20(3-210)	<0.01	※2
術後入院期間（日）	median(range)	4.5(2-5)	5(3-6)	0.385	※2

※1 t検定　※2 マン・ホイットニーのU検定

中央値は167.5mL vs 20mL、術後入院期間の中央値は4.5日vs 5日であり手術時間は有意に減少したが、一方で出血量は有意に多い結果となった。

【考察】

vNOTESの患者においての利点は腹腔鏡と比べて腹壁に傷が残らないためケロイド体質の患者に適していること[2]、上腹部の手術既往がある患者では他臓器損傷リスクが回避できること[3) 4)]がある。また海外のvNOTESに関する初期の大規模studyであるHALON試験[5]では腹腔鏡下子宮全摘術に対する非劣性が示され、vNOTES群で入院期間は短く合併症率が少なかった。また2020年に発表されたvNOTESと腹腔鏡下子宮全摘術を比較したシステマティックレビューとメタアナリシスでは1つのRCTと5つの後方視的コホート試験が含まれていたが、その中でvNOTESは合併症、再入院、痛みのスコアに差がないものの、手術時間および入院日数が短く、推定出血量が少なかった[6]。また、従来の腟式手術と比して付属器の摘出を同時に実施できる点、執刀医が助手と内視鏡で視野を共有できる点が有用である。しかしながらvNOTESの手術操作の特徴としては、単孔式と同様に鉗子の干渉が起きることがあり、手をクロスして術野の展開をする、鉗子とエネルギーデバイスの持つ手を入れ替えるといった工夫が考えらえる。

当院のvNOTES群で出血量が増えた原因としては、Alexis®リトラクター装着までにかかる腟式手術の出血量を反映したものと考えられた。従来、腟式手術の際には腟壁輪状切開をコールドメスで実施しており、出血が視野の妨げにならないため止血が不十分なまま手術を進行することが多いが、今後は腟壁切開の際に電気メスなどのデバイスを用いる、適宜バイポーラーで止血するといった工夫により出血量を減少できると思われる。

vNOTESの学習曲線はロボット手術や腹腔鏡手術に比して短い（習得が早い）とする報告[7]もある。Veronicaらは、腟式手術のトレーニングを受けていない腹腔鏡手術に慣れた若い世代の医師にとって、両方の要素を持

つvNOTESは腟式子宮全摘術の優れた選択肢となりうる、またロボット手術や腹腔鏡手術から取り残されたと感じている医師においては、新しい腹腔鏡技術を学び、腟式手術の技術を継承する方法としてもvNOTESが有用かもしれないと述べている[8]。

症例選択において、vNOTESは腹腔鏡手術と比べて未性交・未経産など腟が狭い患者や高度の骨盤内癒着症例では実施が困難である。また従来の腟式手術が可能であっても、気腹や頭低位が困難な患者では選択できない。

Kapurubandaraらの提案[9]では、56項目にわたるvNOTESに関する安全な導入のための臨床的疑問に対するエキスパートらの意見についてまとめており、術前管理、技術、物品、トレーニング等の項目についてほぼ100%近いコンセンサスが得られている。しかしながら患者選択については意見が分かれており、未性交歴はVTHの禁忌ではないもののリトラクターの挿入やポート配置が困難であるという点においてvNOTESでは禁忌となる可能性が指摘されている。また複数の帝王切開歴については膀胱損傷のリスクが高いためこちらも禁忌と考えられるが、ハイボリュームセンター単施設での730例のvNOTES子宮全摘術において膀胱損傷率は1.2%と、腹腔鏡下手術の文献的な合併症率と同等であったと報告[10]されており、今後のさらなる症例の蓄積により適応拡大が見込まれる。当院では現在、経産婦かつ帝王切開歴のない方、筋腫では頸部と骨盤壁にスペースがある方、術前評価で内膜症が否定的である方を対象としているが、海外では帝王切開歴のある患者に対して腹腔内の癒着を確認できることからvNOTESを選択している報告もある[11]。臍部よりカメラを挿入し併用するhybrid NOTESを選択することで安全に子宮全摘術を施行できたとの報告もあり[12]、当院では未採用だがhybrid法を導入することで症例選択が拡がる可能性がある。最近のArzuらの報告では、すべての良性婦人科手術においてvNOTES firstで手術を行っても、非子宮脱症例や巨大子宮症例、腹部手術歴のある患者においても低い疼痛スコアかつ性生活に変化がないか、より良い状態で高い満足感を得ていることが確認された[13]。さらには腹部の創部が残らないことにより、個人的もしくは文化的に避妊術（両側卵管切除術）を隠したい女性やトランスジェンダー手術などが今後vNOTESの良い適応となる可能性も考えられる[9, 14]。

症例5における術後出血に対する改善点としては、術中に右子宮動脈周囲の内膜症による組織の線維化は認識しており、基靱帯血管焼灼時にENSEAL®での二重焼灼やバイポーラーでの追加焼灼を行うなど出血への対策はしていたが、焼灼が不十分なまま組織が断裂したと考えられた。Alexis®リトラクターの外側が死角となりやすい点は注意が必要であり、内膜症合併例や術中に内膜症病変を疑った場合には必要に応じてリトラクター抜去後に基靱帯の追加縫合結紮を行うことも考慮される。

子宮脱の卵巣腫瘍合併症例については、従来は腹腔鏡下に付属器を摘出してから腹腔鏡下/腟式子宮全摘±腟壁形成術を行っていたが、vNOTESでは腹壁に創部が残らず同一視野で手術が可能である。ただし子宮全摘術を先行することにより気腹が漏れたり、膀胱が下垂し視野の邪魔になったりやすいといった問題点が生じた。気腹漏れについてはリトラクターの巻く回数を増やすことにより対応が可能であった。膀胱下垂に対しては8時方向にスリーブを追加し、助手に視野展開をしてもらうことで視野の確保が可能であった（図5）。

現時点では、vNOTESは腹腔鏡手術と比較して出血量が多くなる点や癒着などがあった場合に手術が困難となるといった障壁もあるが、手術時間が短い点、腟式と同一視野で付属器の手術が安全に実施できる点、執刀医と助手が内視鏡で視野を確認し共有しながら周辺組織を切離できる点などが有用である。患者にとっても腹壁に傷が残らず、入院日数を減らしうる点がメリットである。女性の社会進出が増加している昨今において、社会復帰が早い術式は今後も需要が高まると考えられる。

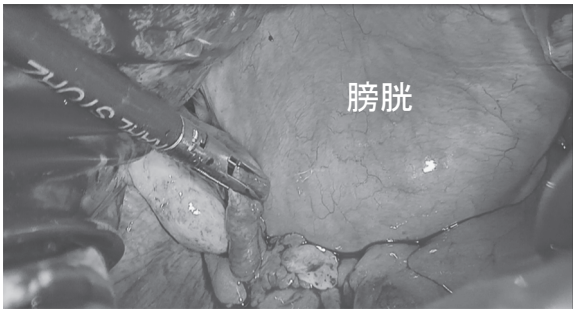

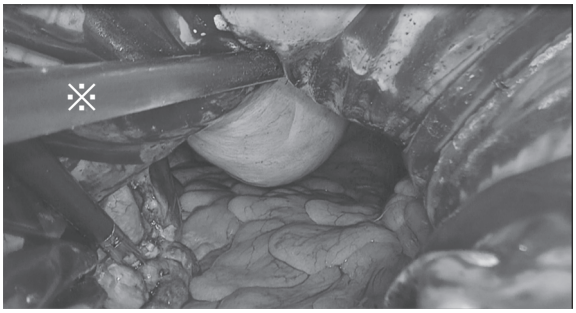

図５　子宮脱症例での工夫

左）膀胱が下垂し視野の妨げになっている
右）助手鉗子（※）を追加し膀胱を頭側へ挙上した状態

【結語】

vNOTESは腟式と腹腔鏡のメリットを併せ持った術式であり、特にケロイド体質の患者や卵巣腫瘍を伴う子宮脱には有効な術式である。手術時間の短縮が図れ、また入院日数を減らす可能性があることから、早い社会復帰も期待できる。同一視野で付属器の手術が安全に実施できる点、執刀医と助手が内視鏡で視野を確認し共有しながら周辺組織を切離できる点などが有用である。合併症が起きないよう留意しながら症例を蓄積し、vNOTESに適した症例を検討する必要がある。

利益相反：なし

【文献】

1. Byron F Santos, Eric S Hungness. Natural orifice translumenal endoscopic surgery: progress in humans since white paper. World J Gastroenterol. 2011 Apr 7; 17(13):1655-1665
2. Suyash Naval. vNOTES Lateral Window Approach to Hysterectomy in a Case with Previous History of Multiple Surgeries Resulting in Keloid Scars and Enlarged Uterus with Dense Bladder Adhesions. J Minim Invasive Gynecol. 2022 Feb; 29(2):193
3. Jan Baekelandt. Total Vaginal NOTES Hysterectomy: A New Approach to Hysterectomy. J Minim Invasive Gynecol. 2015 Sep-Oct; 22(6): 1088-94
4. Liufeng Xu, Yawen Wang, Na Wang, et al. A Novel Transvaginal Natural Orifice Transluminal Endoscopic Approach for Ectopic Pregnancy Surgery with Intra-abdominal Adhesion. J Minim Invasive Gynecol. 2020 Sep-Oct; 27(6):1239-1240
5. JF Baekelandt, PA De Mulder, I Le Roy, et al. Hysterectomy by transvaginal natural orifice transluminal endoscopic surgery versus laparoscopy as a day-care procedure: a randomised controlled trial. BJOG. 2019 Jan; 126(1):105-113
6. Susanne Housmans, Nargis Noori, Supuni Kapurubandara, et al. Systematic review and meta-analysis on hysterectomy by vaginal natural orifice transluminal endoscopic surgery (vNOTES) compared to laparoscopic hysterectomy for benign indications. J Clin Med. 2020 Dec 7; 9(12):3959
7. Liqiong Huang, Li He, Lu Huang, et al. Learning curve analysis of transvaginal natural orifice transluminal endoscopic hysterectomy combined under the standard operating procedure. Int J Gynaecol Obstet. 2022 Dec; 159(3):689-695
8. Veronica T Lerner, Grover May, Cheryl B Iglesia. Vaginal Natural Orifice Transluminal Endoscopic Surgery Revolution: The Next Frontier in Gynecologic Minimally Invasive Surgery. JSLS. 2023 Jan-Mar; 27(1):e2022.00082

9. S Kapurubandara, L Lowenstein, H Salvay, et al. Consensus on safe implementation of vaginal natural orifice transluminal endoscopic surgery (vNOTES). Eur J Obstet Gynecol Reprod Biol. 2021 Aug; 263: 216-22
10. J Baekelandt, S Kapurubandara. Benign Gynaecological procedures by vaginal Natural Orifice transluminal Endoscopic Surgery (vNOTES): Complication data from a series of 1000 patients. Eur J Obstet Gynecol Reprod Biol. 2021 Jan; 256: 221-224
11. Mason Hui, Candice Schwartzenburg, Asha Bhalwal. Utility of Vaginal Natural Orifice Transluminal Endoscopic Surgery for Permanent Sterilization after Failed Attempt at Bilateral Tubal Ligation at the Time of Previous Cesarean Section. J Minim Invasive Gynecol. 2022 Oct; 29(10):1138-1139
12. Hasan Terzi, Unal Turkay, Navdar Dogus Uzun, et al. Hysterectomy and salpingo-oophorectomy by transvaginal natural orifice transluminal endoscopic surgery (V-NOTES) assisted by an umbilical camera: Case report and new hybrid technique in gynecology. Int J Surg Case Rep. 2018; 51: 349-351
13. Arzu Bilge Tekin, Murat Yassa, Cihaan Kaya, et al. Implementing the transvaginal natural orifice transluminal endoscopic surgery (vNOTES) "first" strategy in benign gynecological surgeries. Arch Gynecol Obstet. 2023 Apr; 307(4):1007-1013
14. Yi-Le Lee, The-Fu Hsu, Ling-Yu Jiang, et al. Transvaginal Natural Orifice Transluminal Endoscopic Surgery for Female-to-Male Transgender Men. J Minim Invasive Gynecol. 2019 Jan; 26(1):135-142

原　著

子宮内膜症患者の術前MRI所見と深部子宮内膜症による凍結骨盤の関連について

愛知県厚生農業協同組合連合会　安城更生病院　産婦人科
花谷茉也、藤田　啓、田村優介、中尾優里、松井真実、片山高明、傍島　綾、鈴木崇弘

Preoperative MRI Evaluation in patients with Frozen Pelvis due to Deep Endometriosis

Maya Hanatani, Kei Fujita, Yusuke Tamura, Mami Matsui, Yuri Nakao, Komei Katayama,
Aya Sobajima, Takahiro Suzuki
Anjo Kosei Hospital, Department of Obstetrics and Gynecology

【概要】

【目的】子宮内膜症患者に対して腹腔鏡下手術を行う際、深部子宮内膜症による癒着の程度が手術の難易度を左右する。その中でも、子宮内膜症が腹膜表面から進展・発育して、ダグラス窩閉鎖を伴い骨盤内臓器が一塊となった症例は凍結骨盤frozen pelvis（以下FPと略）と呼ばれる。FPの存在により、解剖学的誤認や他臓器損傷のリスクも高くなるため、術前の手術戦略が重要となる。今回、術前のMRI画像において実際の手術でのFPの有無を予測する因子について検討したので報告する。【方法】当院で2021年4月から2023年3月までに腹腔鏡下手術およびロボット支援下手術を施行した379例のうち、子宮腺筋症、卵巣子宮内膜症性嚢胞の81例を対象とした。術前MRIにおいて、子宮後屈、後腟円蓋の挙上、kissing ovary、子宮方向への腸管の牽引、子宮と腸管の間の脂肪組織の消失の5つの所見を確認し、術中の深部子宮内膜症所見（手術記事からダグラス窩完全閉鎖ないしはFPと記載があったもの）との関連を後方視的に検討した。また、MRIの５つの所見をスコア化したものをMRIスコアとし、FPとそれ以外の症例を比較した。【結果】81例の子宮内膜症症例のうちFPと診断されたものは25例（以下FP群）であった。5つの所見のうち、子宮後屈、後腟円蓋の挙上は感度、特異度ともに低く、kissing ovaryは感度は低いが特異度が高かった。感度、特異度ともに高かったのは子宮方向への腸管の牽引（感度84.0%、特異度85.7%）、脂肪組織消失（感度88.0%、特異度89.3%）の2所見であった。FP群において、有意にMRIスコアが高かった（2.52 ± 0.87 vs 0.75 ± 1.00、$p<0.01$）。【結論】術前MRI画像において、特に子宮方向への腸管の牽引と子宮と腸管の間の脂肪組織の消失を認める症例では、ダグラス窩完全閉鎖を伴う深部子宮内膜症、FPの存在を念頭に置き治療戦略を立てる必要がある。

Keywords：frozen pelvis, deep endometriosis, laparoscopic surgery, magnetic resonance imaging

【緒言】

子宮内膜症患者に対して腹腔鏡下手術を行う際、深部子宮内膜症の有無が手術の難易度を左右する。深部子宮内膜症とは腹膜表面から5mm以上浸潤した子宮内膜症とされ、その中でもFPは、骨盤深部組織に浸潤することにより周囲組織と強固に癒着し、骨盤内臓器の識別が不能な状態とされる[1)-3)]。深部子宮内膜症によるFPでは、両側に卵巣子宮内膜症性嚢胞を認めることが多く、それらは子宮背側

責任著者：藤田　啓
著者連絡先：花谷茉也
E-mail：maya.19901027@gmail.com
（受付：2023年5月12日、採択：2023年9月2日）

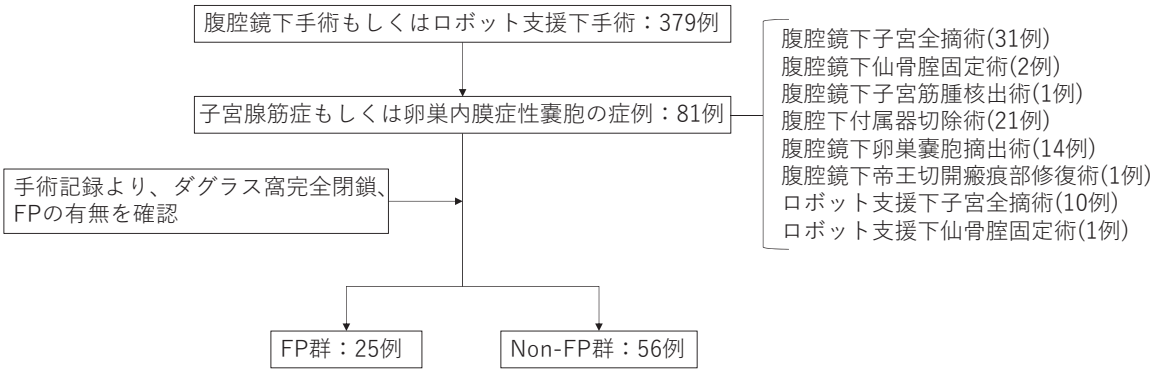

図１　対象症例

で癒着してkissing ovaryの形態をとり、仙骨子宮靱帯や尿管、直腸腟間隙にまで内膜症病変が及び、結果としてダグラス窩が完全に閉鎖する[1)]。深部子宮内膜症病変の評価は、身体診察、経腟超音波、経直腸内視鏡的超音波、MRIなどの方法があるが、MRIが最も優れた評価方法とされる[3)]。術前評価としてMRIを撮像することは日々の診療において習慣的に行われ、深部子宮内膜症に関連するMRI所見は複数報告されているが[3)-7)]、それぞれの所見が深部子宮内膜症の診断にどの程度強く関連するかについての報告は少ない。今回、子宮内膜症患者の術前MRIにおいて、実際の手術でのダグラス窩完全閉鎖を伴う深部子宮内膜症、FPの存在を予測する所見について検討したので報告する。

【方法】

当院で2021年4月から2023年3月までに腹腔鏡下手術およびロボット支援下手術を施行した379例のうち、摘出検体の病理結果にて子宮腺筋症もしくは卵巣内膜症を認めた81例を対象とした。検討された術式には腹腔鏡下子宮全摘術31例、腹腔鏡下仙骨腟固定術2例、腹腔鏡下子宮筋腫核出術1例、腹腔鏡下付属器切除術21例、腹腔鏡下卵巣嚢胞摘出術14例、腹腔鏡下帝王切開瘢痕部修復術1例、ロボット支援下子宮全摘術10例、ロボット支援下仙骨腟固定術1例が含まれた。手術記事からダグラス窩完全閉鎖ないしはFPと記載のあった症例をFP群とし、それ以外の症例をNon-FP群と定義し、術前の画像評価と実際の手術所見につき後方視的に比較検討した（図1）。検討には術前に撮影した骨盤部MRI検査を用いて子宮後屈、後腟円蓋の挙上、kissing ovary、子宮方向への腸管の牽引、子宮と腸管の間の脂肪組織の消失の5つの所見を確認、スコア化した。子宮後屈と後腟円蓋の挙上はMRI T2強調像の矢状断にて判断した（図2、3）。後腟円蓋の挙上は、後腟円蓋が子宮峡部より挙上し、角張った輪郭を形成する場合に陽性とした[(6)]。kissing ovaryは水平断にて子宮背側で癒着により両側付属器の病変が互い

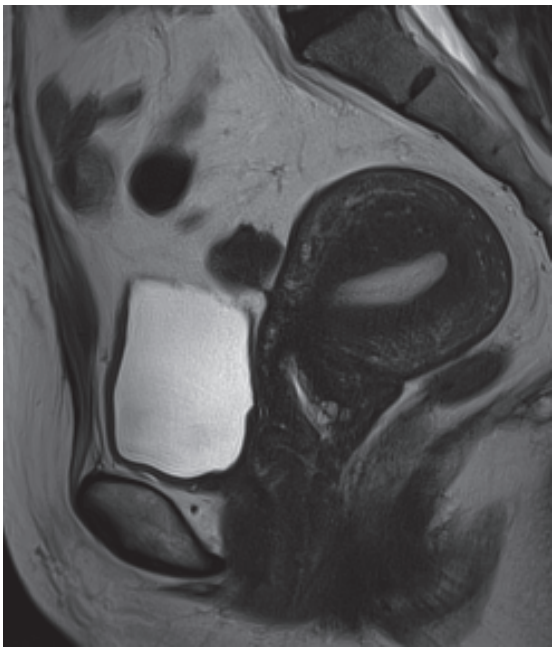

図２　子宮後屈のMRI画像
骨盤部MRIのT2強調像矢状断

に向き合い接する所見にて判断した（図4）。子宮方向への腸管の牽引像は、MRI T2強調像の矢状断および水平断にて、癒着により滴状に腸管が子宮方向へ牽引される像により判断した（図5）。子宮と腸管の間の脂肪組織の消失の像は、MRI T2強調像の矢状断で確認し、後腟円蓋付近の腟後壁から子宮下部と直腸前壁の間の脂肪組織の消失に注目した。最低でもMRI5mmスライス厚で連続する2スライスに渡って脂肪組織が消失する所見があれば、陽性と判定した（図6）。これら5つの所見と、

図３　後腟円蓋の挙上のMRI画像
骨盤部MRIのT2強調像矢状断：
後腟円蓋が子宮峡部より挙上し、角張った輪郭を形成している

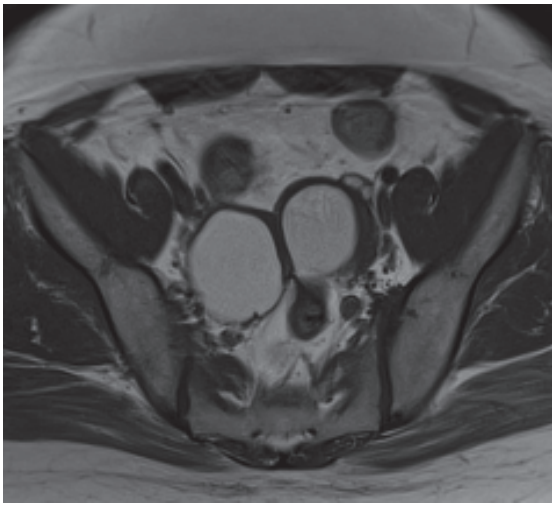

図４　kissing ovaryのMRI画像
骨盤部MRIのT2強調像水平断
子宮背側で癒着により両側付属器の病変が互いに向き合い接する

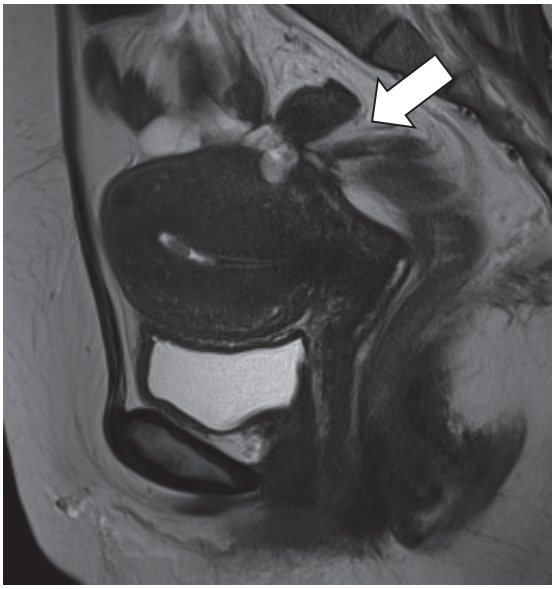

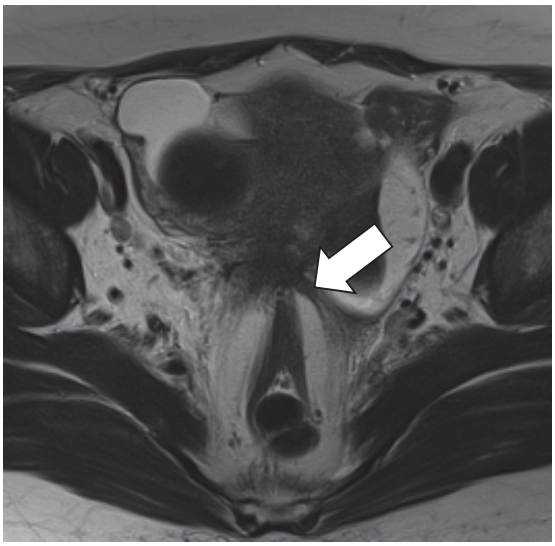

図５　子宮方向への腸管の牽引のMRI画像
a.骨盤部MRIのT2強調像矢状断
　癒着により、滴状に腸管が子宮方向へ牽引される
b.骨盤部MRIのT2強調像水平断

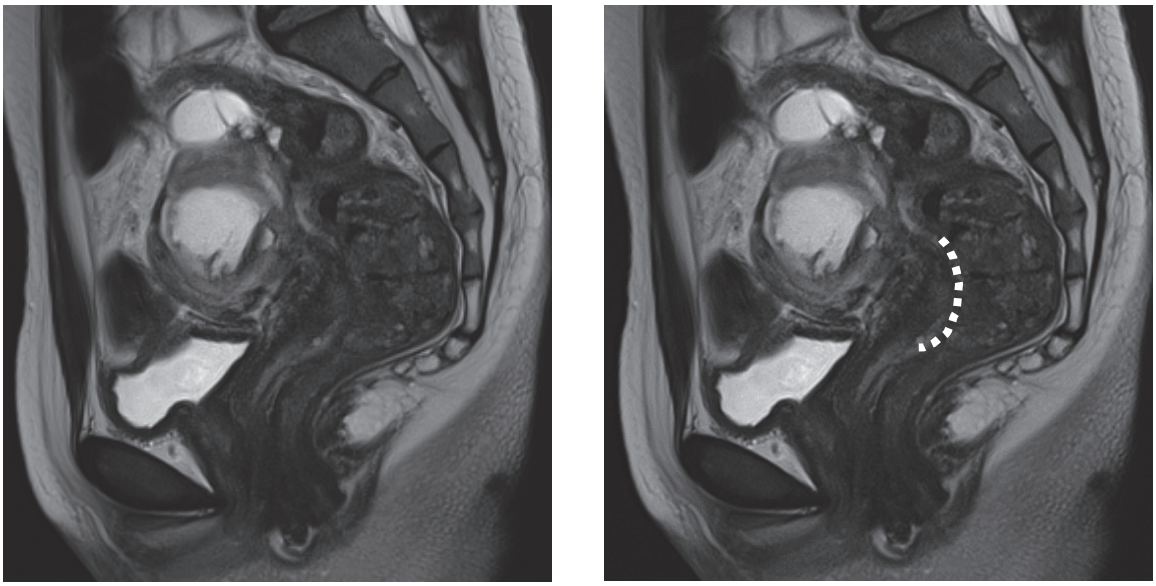

図６　子宮と腸管の間の脂肪組織の消失のMRI画像

a. 骨盤部MRIのT2強調像矢状断
後腟円蓋付近の腟後壁から子宮下部と直腸前壁の間の脂肪組織の消失
b. 破線：子宮と腸管の間の脂肪組織が消失している

術中のFPとの関連を後方視的に検討した。また、術前MRIの５つの所見のうちひとつも認めなかった場合を0、５つ全て認めた場合を5とし、81例を０～５でスコア化した。FP群とNon-FP群において、スコアの差を検討した。統計学的解析はMann-WhitneyのU検定とFisherの正確確率検定で行い、$p<0.05$を統計学的に有意差があるものとした。

【結果】

今回検討した子宮内膜症症例81例のうち術中所見からFPと診断された症例（FP群）は25例、それ以外の症例（Non-FP群）は56例であった。2群間の患者背景に有意差を認めたものは妊娠回数と出産回数であり、FP群は妊娠回数1.0 ± 1.3、出産回数は0.9 ± 1.2でNon-FP群の2.2 ± 1.6、1.6 ± 1.2と比較し有意に少なかった（表１）。その他の項目に有意差は認めなかった。5つの術前MRI所見と術中所見から診断されたFPの関連として、それぞれの感度、特異度、陽性的中率、陰性的中率を評価した（表2）。子宮後屈、後腟円蓋の挙上は感度、特異度ともに他の所見と比較して低く、感度8.0％、32.0％、特異度は71.4％、76.8％であった。kissing ovaryの感度は40.0％と高くはなかったが、特異度は100％という結果であった。感度、特異度ともに高かったのは子宮方向への腸管の牽引、子宮と腸管の間の脂肪組織の消失の2所見であり、感度88.0％、84.0％、特異度89.3％、85.7％であった。続いて、子宮内膜症症例81例で、術前MRIの５つの所見のうち陽性となった所見の数をスコア化し、FP群25例とNon-FP群56例で比較した（表3）。FP群で平均スコア2.52 ± 0.76、Non-FP群で平均スコア0.75 ± 0.99であり、FP群において有意にMRIスコアが高い結果となった（$p < 0.01$）。また、術前MRIにおけるスコアが高いほど、FPを多く認める傾向があることが分かった（表4、図7）。MRIスコアが0点の症例ではFPを認める症例は1例もなかった。その一方で、MRIスコア1点、2点、3点では4/17例（23.5%）、6/13例（46.2％）、13/18例（72.2％）とMRIスコアが上昇するほどFP症例は増加し、MRIスコアが4点の症例は2例と少なかったが、そのどちらもFP症例であった。

表１　症例の背景

	FP群	Non-FP群	p値※
症例数	25	56	
年齢(歳)	41.1±7.6	43.8±8.3	p=0.19
BMI(kg/m2)	23.7±5.9	23.0±3.8	p=0.80
妊娠回数	1.0±1.3	2.2±1.6	p<0.01
出産回数	0.9±1.2	1.6±1.2	p<0.01
開腹手術既往	2/25(8.0%)	7/56(12.5%)	p=0.43
ジエノゲスト使用	6/25(24.0%)	11/56(19.6%)	p=0.25
レルゴリクス使用	5/25(20.0%)	13/56(23.2%)	p=0.50
リュープロレリン酢酸塩使用	0/25(0.0%)	4/56(7.1%)	p=0.22

Mean±SD
※年齢、BMI、妊娠回数、出産回数はMann-WhitneyのU検定
　その他はFisherの正確確率検定
FP：frozen pelvis 凍結骨盤

表２　MRIの５つの所見の感度、特異度、陽性的中率、陰性的中率

MRI所見	n	FP群	Non-FP群	感度(%)	特異度(%)	PPV(%)	NPV(%)
子宮後屈	21	8	13	8.0	71.4	11.1	63.5
後腟円蓋の挙上	18	2	16	32.0	76.8	38.1	71.7
kissing ovary	10	10	0	40.0	100.0	100.0	78.9
子宮方向への腸管の牽引	28	22	6	84.0	85.7	72.4	94.3
子宮と腸管の間の脂肪組織の消失	29	21	8	88.0	89.3	78.6	92.3

PPV：positive predictive value 陽性的中率、NPV：negative predictive value 陰性的中率
FP：frozen pelvis 凍結骨盤

表３　群別のMRIスコアの比較

	FP群	Non-FP群	p値
症例数	21	56	
MRIスコア	2.52±0.87	0.75±1.00	p<0.01

Mann-WhitneyのU検定
FP：frozen pelvis 凍結骨盤

【考察】

深部子宮内膜症は腹膜表面から5mm以上浸潤した子宮内膜症とされ、好発部位は頻度が高い順に仙骨子宮靱帯、直腸S状部、腟、膀胱がある[4),8),9)]。頻度が高く、かつ手術において難易度を左右するのが直腸S状部含めた腸管を巻き込む深部子宮内膜症であり、深部子宮内膜症患者の4-37％に認められる[9)]。今回深部子宮内膜症の中でも、手術記録よりダグラス窩完全閉鎖、FPの症例を抽出し、術前

表４　MRIのスコア別のFPの有無

MRIスコア	全体	FP群	(%)
0	31	0	0.0%
1	17	4	23.5%
2	13	6	46.2%
3	18	13	72.2%
4	2	2	100.0%
5	0	0	NA

FP：frozen pelvis 凍結骨盤

MRIを後方視的に検討した。FPは、主に結節状もしくは線維状に骨盤内に形成される深部子宮内膜症が原因となり発生する[1]。深部子宮内膜症の形態の中でも最も重症な部類とされる[6]。組織の伸縮性は低下し、骨盤内の軟部組織は内膜症病変に置換され、臓器の解剖学的構築は正常から変位し、強固な癒着を形成する[1),10),11]。よって、FPの存在は手術の難易度に大きく影響する[12]。今回FP群のMRIの所見において、感度・特異度ともに高かった子宮方向への腸管の牽引、子宮と腸管の間の脂肪組織消失の所見は、FPと関連が強く、術前に手術の難易度を予測する因子として重要と考える。子宮後屈や後腟円蓋の挙上の所見については感度、特異度ともに、比較的低く、あくまでも子宮方向への腸管の牽引や子宮と腸管の間の脂肪組織の消失といった他の所見と組み合わせて深部子宮内膜症の診断の材料にすべきと考える。また、表３に示したように、FPの症例は有意にMRIの平均スコアが高いことが分かっており、単独の所見より複数の所見を認める症例においてFPを念頭に置いた手術戦略が必要となる。ただし、今回の検討では、FPの有無を１つの要素として評価したが、その中でも重症度を評価するには至っていない。MRI所見において、FPの中でもさらに重症度を評価すること、またFPではない深部子宮内膜症病変の術前評価が可能となれば、さらに術前に入念な手術戦略をたてることにつながり、今後の検討課題である。

深部子宮内膜症の診断方法として、身体診察、経腟超音波、経直腸内視鏡的超音波、MRIなどの方法がある[3),7)]。FPの患者では、慢性的な骨盤痛、性交時や排便時の疼痛を訴えることが多く、確認したい問診項目としてあげられる[3),8)]。また、内診、直腸診で子宮の可動性、ダグラス窩硬結の有無や圧痛を確認することも有用である[1),2)]。経腟超音波や経直腸超音波では深部子宮内膜症病変はhypo～isoechoicな結節像としてとらえられ、時には腸管や腟、膀胱壁の肥厚として検出されることもある[3),7),9)]。日常診療においては、問診、身体診察、経腟超音波はその可用性より深部子宮内膜症評価のfirst lineとして用いられるが、一方で深部子宮内膜症の検出率はMRIが最も優れていると報告されており[5),7)]、特に仙骨子宮靱帯の深部子宮内膜症において感度が高い[3)]。また、リアルタイムで行われる経腟超音波と異なり、撮像したMRIは術前に複数人で検討、時間をかけて議論することが可能であり、術前の手術戦略を立てる上では必須な検査であると考える。問診、身体診察、経腟超音波の所見を参考としながら、今回注目した5つの所見に着目して、MRI中心に術前評価を行うことが深部子宮内膜症、FPの術前評価において適切であると考える。

MRI所見にてFPの存在が示唆された場合、術前に入念な手術戦略を立てることや患者へ適切に情報提供をすることが必要とされる。FP症例では骨盤内の様々な臓器が変位、内膜症病巣に牽引され、尿管の走行が通常解剖と異なることも予測され、子宮全摘術において尿管損傷のリスクが上昇する[13)]。尿管損傷の予防を目的として、術前尿管ステント留置を有用とする報告は多い[1),2),13),14)]。その中でも、発光式尿管カテーテルは、腹腔鏡下手術での視覚の強みを増強させるという報告がある[15),16)]。今回検討したFPと関連のあるMRI所見を確認することは、尿管損傷リスクを正確に評価し、尿管ステント留置が必要な症例を適切に選択することにつながると考える。尿管損傷リスクの評価としては、MRIの他に、３D-CTで尿管の３Ｄ構築を行い子宮と尿管の位置関係を確認することで、尿管ステントを留置する症例を術前に評価するという報告も

ある[13)]。

術前からFPの有無を適切に評価し、手術の難易度を予測し入念な治療戦略を立て、尿管ステントといった必要な術前の処置を行い、患者へ十分な情報提供をすることが、安全に手術を遂行するために重要である。

【結語】

今回感度・特異度が高かった子宮方向への腸管の牽引、子宮と腸管の間の脂肪組織消失の２つの所見に注目してMRIを評価することで、FPの存在を評価し、手術の難易度予測、治療戦略、患者への適切な情報提供につながると考えられる。

【利益相反について】

この論文に関連して開示すべき利益相反状態にはありません。

【文献】

1. 明樂重夫。凍結骨盤に対する機能温存手術。日産婦誌65巻9号：124-130
2. Keckstein J, Becker C, Canis M, et al. Recommendations for the surgical treatment of endometriosis. Part 2: deep endometriosis 2020; Hum reprod Open: 1-25
3. Bazot M, Lafont C, Rouzier R, et al. Diagnostic accuracy of physical examination, transvaginal sonography, rectal endoscopic sonography, and magnetic resonance imaging to diagnose deep infiltrating endometriosis. Fertil Steril 2009; 92(6):1825-1833
4. Kindel K, Capron C, Balleyguier C, et al. Magnetic resonance imaging characteristics of deep endometriosis. Hum Reprod 1999; 14(4):1080-1086
5. Alborzi S, Rasekhi A, Shomali Z, et al. Diagnostic accuracy of magnetic resonance imaging, transvaginal, and transrectal ultrasonography in deep infiltrating endometriosis. Medicine 2018; 97:8:
6. Kataoka M, Togashi K, Yamaoka T, et al. Posterior Cul-de-Sac obliteration associated with endometriosis: MRI imaging evaluation. Radiology 2005; 234:815-823
7. Bazot M, Darai E. Diagnosis of deep endometriosis: clinical examination, ultrasonography magnetic resonance imaging, and other techniques. Fertil Steril 2017; 108:886-894
8. Koninckx P.R, Lesaffre E, Meuleman C, et al. Suggestive evidence that pelvic endometriosis is a progressive disease, whereas deeply infiltrating endometriosis is associated with pelvic pain. Fertil Steril 1991; 55(4): 759-765
9. Vimercati A, Achilarre M. T., Scardapane A, et al. Accuracy of transvaginal sonography and contrast-enhanced magnetic resonance-colonography for the presurgical staging of deep infiltrating endometriosis. Ultrasound Obstet Gynecol 2012; 40: 592-603
10. Wazir H, Jain M, Luvsannyam E, et al. Massive leiomyomata and severe endometriosis resulting in a frozen pelvis in an asymptomatic patient. Cureus 12(12): e12097
11. 安藤正明、藤原和子、長瀬瞳子ほか。深部内膜症に対する腹腔鏡手術。産婦人科治療2011; 103(6): 617-630
12. Melnyk A, Rindos N.B., Khoudary S, et al. Comparison of laparoscopic hysterectomy in patients with endometriosis with and without an obliterated cul-de-sac. J Minim Invasive Gynecol 2020; 27(4): 892-900
13. 齋藤光、中山健太郎、石橋朋佳ほか。腹腔鏡下子宮全摘術における尿管損傷の一例と、その再発予防策。現代産婦人科2021;70(2):351-355
14. 辻隆博、折坂誠、松原慕慶ほか。腹腔鏡下子宮全摘術に尿管カテーテル留置は必要か？～同一術者による99例の検討成績～、日産婦内視鏡会誌 2012; 28(1): 416-421
15. 松野孝幸、山代美和子、角田郁夫ほか。尿管損傷予防のため発光式尿管カテーテルを用いて全腹腔鏡下子宮全摘術を施行した1例、日大医誌2021;80(3):115-119
16. 宇野枢、上野琢史、山田拓馬ほか。新規開発された発光式尿管カテーテルinfrared illumination systemを用いて腹腔鏡下子宮体癌手術を行った1例。日産婦内視鏡学会 2019; 35(2): 328-332

症例報告

腹腔鏡下手術によって診断に至った遺残ガーゼによる異物肉芽腫の１例

社会福祉法人聖隷福祉事業団総合病院　聖隷三方原病院　婦人科
甲木哲也、須田夏実子、宇津桃子、宇津裕章

The foreign body granuloma due to the residual gauze diagnosed by laparoscopy:A case report

Tetsuya Katsuki, Namiko Suda, Momoko Utsu, Hiroaki Utsu
Department of gynecology, Seirei Mikatahara General Hospital

【概要】

ガーゼ遺残は周術期の医療過誤事例として現在でも多く報告されている。腹腔内新生物との鑑別を要し腹腔鏡下手術での摘出が必要であった症例を経験した。

患者は35歳1妊1産の女性で、既往として10歳時に虫垂炎で開腹虫垂切除術、33歳時に個人病院で帝王切開術を受けていた。近医で腹痛の精査を目的に撮影されたCTで右下腹部の腫瘤を指摘され、婦人科腫瘍の疑いで当科へ紹介となった。CTでは回盲部腸管および右子宮円索に接する4cmの境界明瞭な腫瘤を認め、辺縁は高吸収像を呈していた。造影CTでは中心部の造影効果が乏しく、辺縁に淡い造影効果を認めた。病的なリンパ節腫大や腹水は認められなかった。MRIではT2強調像において腫瘤辺縁部は厚い帯状の低信号、腫瘤内部は不均一な高信号を呈し、拡散強調像で腫瘤内部に高信号域を認めた。鑑別として子宮円索発生の腫瘤、異物肉芽腫、腸管や腸間膜由来の腫瘤が考えられ、確定診断のために腹腔鏡下手術を行った。4cm大の腫瘤を回盲部に認め、癒着していた回盲部腸管と共に腫瘤を摘出した。術中迅速診断で腫瘤中心部にガーゼを、その周囲に肉芽腫を認め、遺残ガーゼによる異物肉芽腫と診断された。既報症例による文献学的考察を加えて報告する。

Keywords：gossypiboma,gauzeoma, ruteined surgical item, laparoscopy, minimally invasive surgery

【緒言】

ガーゼ遺残は周術期の重大な医療過誤事例として多くの報告があり、医療事故情報収集等事業では1年間に26例（2017年）の報告があったとされている[1)]。今回我々は腹腔内腫瘤に対して腹腔鏡下手術を行い、ガーゼ遺残による異物肉芽腫の診断に至った症例を経験したため報告する。

責任著者：宇津裕章
著者連絡先：甲木哲也
E-mail：m090021@gmail.com
（受付：2022年8月26日、採択：2023年6月5日）

【症例】

患者は35歳1妊1産の女性で、既往として10歳時に虫垂炎で開腹虫垂切除術、33歳時に帝王切開術を受けていた。近医で腹痛の精査を目的に撮影されたCTで右下腹部の腫瘤を指摘され、婦人科腫瘍の疑いで当科へ紹介となった。前医では便秘が腹痛の原因として対症療法が実施され、当科受診時に自覚症状は消失していた。CTでは回盲部腸管および右子宮円索に接する4cmの境界明瞭な腫瘤を認め、辺縁は高吸収、腫瘤内部は低吸収であった。造影CTでは中心部の造影効果が乏しく、辺縁には淡い造影効果を認めた（図1）。病的なリンパ節腫大や腹水は認められなかった。

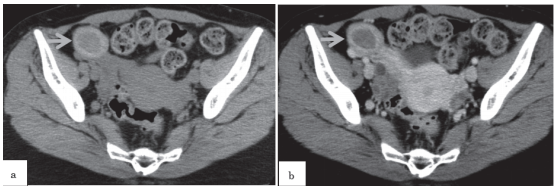

図１　腹部CT
a（単純撮影）：腫瘤辺縁が高吸収、内部が低吸収を示した。
b（造影）：腫瘤内部は濃染されず、辺縁に淡い造影効果を認めた。

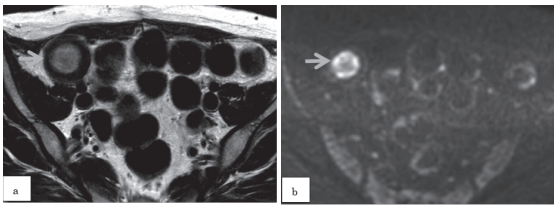

図２　骨盤MRI
a（T2強調）：腫瘤辺縁部が厚い帯状の低信号、腫瘤内部は不均一な高信号を呈していた。
b（拡散強調像）：腫瘤内部は高信号に観察された。

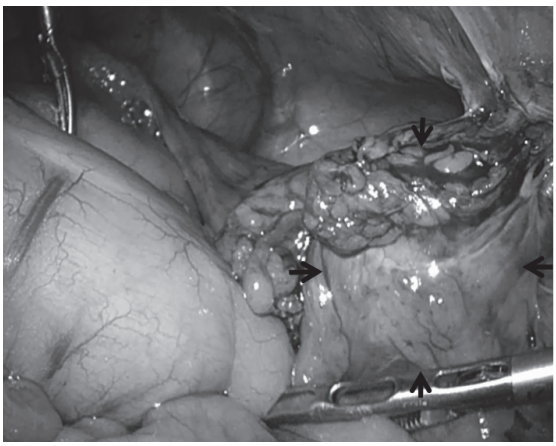

図３　腹腔鏡手術所見
4cm大の腫瘤を回盲部に認め、周囲腸管や壁側腹膜、右卵管および卵巣堤索と癒着していた。

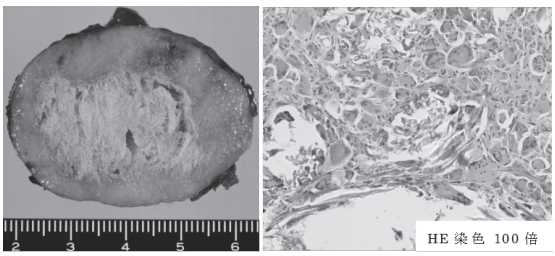

図４　腫瘤割面（左）とHE染色（右）
腫瘤内部にはガーゼの線維が確認でき、HE染色では異物肉芽腫の組織像が認められた。

MRIではT2強調像において腫瘤辺縁部は厚い帯状の低信号、腫瘤内部は不均一な高信号を呈していた。さらに腫瘤内部は拡散強調像で高信号を呈していた。腫瘤は腸管および右子宮円索と接している様に見え、右卵巣が腫瘤と分離可能な構造として正常に観察された事から卵巣腫瘍は否定的と考えた（図2）。鑑別診断として子宮円索発生の腫瘤、異物肉芽腫、腸管や腸間膜由来の腫瘤が考えられた。当院外科と協議し、確定診断のために切除手術を行う方針とした。腫瘤へは腹腔鏡によるアプローチで到達可能と考え、腸管合併切除や開腹移行の可能性も説明した上で、腹腔鏡下手術を開始した。腹腔内には4cm大の腫瘤を回盲部に認め、周囲の腸管、壁側腹膜、右卵管および卵巣堤索との間に癒着を認めた（図3）。卵管および卵巣堤索との癒着は剥離可能であったが、回盲部との癒着は強固であった。消化管間質腫瘍の可能性があり、腫瘤の一括切除が必要と考えた。外科に協力を依頼し、臍下創部を5cmまで延長して体外法により腫瘤と共に回盲部腸管を部分切除することで被膜破綻を避け、腹腔鏡補助下回盲部切除・吻合術を実施した。術中迅速診断で腫瘤の中心部にガーゼを、その周囲に異物肉芽腫を認め、遺残ガーゼ腫瘤と診断された（図4）。患者には病理診断が遺残ガーゼ腫瘤であったことを伝えた上で、既往手術の際にガーゼ遺残が生じたと考えられるが、他施設で実施された手術であり詳細な状況の把握が困難であるため、いずれの手術かは断定出来なかったことを説明している。術後経過は良好で、術後5日目に退院となった。

【考察】

ガーゼなどの医療材料・器具遺残の発生率は入院手術5,000から19,000件当たり1件と言われており、中には1,000件に1件程度との報告もある。WHO（世界保健機関）から予防のためのガイドラインも刊行されているが、それでも医療事故情報収集等事業の第14回報告書では、年間26例（2017年）が報告された[1) 2)]。

ガーゼ遺残のリスクとして、ガーゼカウントの未実施や不備、予定外の術式変更、500 mlを超える術中出血などが知られている[3) 4)]。ガーゼ遺残による臨床的な影響は、術後早期であれば手術創部感染が最も多く、膿瘍、瘻孔、敗血症などの原因となり得る。起点となった手術や処置から60日以上経過すると、遺残ガーゼを中心に軟部組織塊や無菌性異物肉芽腫が形成され、周囲に癒着やカプセル化が生じて「偽腫瘍化」する。こうした場合には遺残部位に応じた非特異的な諸症状（腹腔内であれば慢性的な腹痛や嘔気、食欲不振、体重減少、便秘など）が見られる[5)]。重症例では致死的な病態となることもあり、ガーゼ遺残に関連した死亡率は11~35%にも及ぶという報告も存在する[6)]。遺残ガーゼ腫瘤の画像診断にはCTが有用で、典型的には腫瘤内部が不均一な低吸収域として観察され、壁は厚く境界明瞭な高吸収域を呈する。造影により壁は濃染され、内部には気泡を含む海綿状所見を認める。MRIでは厚く明瞭な被膜を持つ軟部組織様に観察され、内部はT2強調像において高信号を呈する事が多いが、遺残が生じてからの時間や水分量によって多様な所見を呈する[7)]。

また、今回の原因手術は過去の開腹手術であったと推察されるが、こうした医療材料・器具遺残は近年急速に増加傾向にある低侵襲手術においても生じており、医療材料・器具のみでなく、手術で切除した臓器や組織が残存した事例も報告されている。2020年の医療事故情報収集等事業ではこれらの報告を受け、手術で切除した臓器や組織が体内に残存した事例についての分析が行われた。2015年1月から2020年9月にかけての報告は合計9例で、その全てが腹腔鏡下手術であった。9例中5例が婦人科手術、うち3例は複数核出した子宮筋腫の遺残症例であった[8)]。止血や縫合の後に切除組織を体外に回収する独特の手術行程と、一度視野外に置かれた組織の視認性の悪さがこうした医療事故の背景にあると考えられ、特に注意が必要である。当科では予防策として、X線造影糸含有ガーゼの使用、ガーゼおよび器械カウントの複数回実施、手術室での術後X線撮影に加えて、切除組織が複数に分かれる場合には検体数のカウントも行っている。

医療材料・器具遺残への対応について、一般的には症状があれば異物の除去を行うことが推奨されている[4) 5)]。Atulらが行った医療材料・器具遺残54症例の調査では、37症例（69％）で遺残物除去のための再手術を要し、その他は自然排泄例やベッドサイドで摘出可能であった例、他の手術の際に偶然発見されて摘出した例などであったと記載されており、結果的には全例で遺残物が除去されたと思われる[4)]。一方で、遺残ガーゼの除去手術は癒着などにより周術期の合併症発生率が高く、長期間留置されたと考えられる症例や摘出手術が高難度である症例、無症候の症例などでは慎重経過観察も選択肢となり得る。Cimaらが行った医療材料・器具遺残34症例の後方視的検討では、6症例（17.6%）において摘出のリスクが勝るとして手術を行わずに経過観察が選択されている[9)]。ただし、同報告の中で観察例の経過については言及されず、追加報告も検索し得なかったため、異物が摘出されなかった場合の長期予後については明らかでない。Vernaによる4例の症例報告においても1例で摘出手術を行わない選択がされたが、当該患者は既往症により既に支持緩和療法・ホスピス入所中の患者であったため特殊なケースと言える[10)]。自験例においてガーゼ発見の契機となったのは腹部症状であった。鑑別診断の時点で異物肉芽腫の可能性は考慮していたが、軟部組織や消化管由来の腫瘍性疾患も否定できず、診断確定のために摘出手術が必要であった。

また、最近では摘出術として腹腔鏡、胸腔鏡などの低侵襲手術が選択された報告も多い[10) -12)]。今回検索し得た範囲では開腹および腹腔鏡での異物摘出術について、その治療成

績や合併症発生率などを直接比較した報告は見られなかった。ただし腹腔鏡手術は開腹手術と比較して低侵襲、入院期間短縮、早期社会復帰などの利点がある事を踏まえれば[13]、異物の内容や留置された期間、癒着の程度、周辺臓器合併切除の必要性、手術者の力量などを総合的に判断して、適応可能である症例に対しては積極的に低侵襲手術を選択すべきと考える。

【結語】

腹腔鏡下手術によって確定診断に至った遺残ガーゼ腫瘤の1例を報告した。医療材料・器具のカウントや術後のX線写真撮影は一般的となっているが、未だ数多くの症例報告が見受けられた。術式の変遷と共に、こうした医療過誤の予防策についても再考していく必要がある。

本論文の要旨について、第22回東海産婦人科内視鏡手術研究会学術講演会で発表した。

利益相反：なし

【文献】

1．日本麻酔科学会．WHO安全な手術のためのガイドライン2009年版．2015;7:69-72
2．公益財団法人日本医療機能評価機構．医療事故情報収集等事業．2018;54:74-89
3．Susan D. Moffatt-Bruce, Charles H. Cook, Steven M. Steinberg, et al. Risk factors for retained surgical items: a meta-analysis and proposed risk stratification system. J Surg Res 2014;190:429-436
4．Atul A. Gawande, David M. Studdert, E. John Orav, et al. Risk factors for retained instruments and sponges after Surgery. N Engl J Med 2003:348;229-235
5．Annesley W Copeland. Retained surgical sponge（gossypiboma）and other retained surgical items: Prevention and management. https://www.uptodate.com. [May 25, 2022.]
6．Patric R. Lauwers, Robrecht H. Van. Intraperitoneal gossypibomas: the need to count sponges. World J Surg 2000;24:521-527
7．Adonis Manzella, Paulo Borba Filho, Eolo Albuquerque, et al. Imaging of gossypibomas: pictorial review. AJR Am J Roentgenol 2009;193:94-101
8．公益財団法人日本医療機能評価機構．医療事故情報収集等事業．2020;63:59-60
9．Robert R Cima, Anantha Kollengode, Janice Garnatz, et al. Incidence and characteristics of potential and actual retained foreign object events in surgical patients. J Am Coll Surg 2008;207:80-87
10. Verna C. Gibbs, Retained surgical items and minimally invasive surgery. World J Surg 2011;35:1532–1539
11. Singh R, Mathur RK, Patidar S, et al. Gossypiboma: its laparoscopic diagnosis and removal. Surg Laparosc Endosc. 2004;14:304-305
12. Rodrigues D, Nolan E Perez , Peter M Hammer, et al. Laparoscopic removal of a retained intra-abdominal ribbon malleable retractor after 14 years. J Laparoendosc Adv Surg Tech A 2006;16:369-371
13. 日本産科婦人科内視鏡学会．産婦人科内視鏡手術ガイドライン2019年版．東京：金原出版，2019：序文

症例報告

腹腔鏡下に摘出した良性多嚢胞性腹膜中皮腫の１例

高山赤十字病院産婦人科
神田明日香、手塚慶吾、溝口冬馬、加藤雄一郎

A Case of Laparoscopically Excised Benign Polycystic Peritoneal Mesothelioma

Asuka Kanda, Yuichiro Kato, Toma Mizoguchi, Keigo Tezuka
Department of Obstetrics and Gynecology, Japan Red Cross Takayama Hospital

【概要】

多嚢胞性腹膜中皮腫は中皮由来の稀な良性腫瘍であり、腹腔内に播種し、大網や結腸、小腸、腸管膜などに広く進行し再発の可能性が高い。今回我々は、多嚢胞性腹膜中皮腫に対し腹腔鏡手術を施行した1例を経験したので報告する。症例は35歳、1妊1産。産後1年経過しても無月経であったため前医受診。右卵巣腫大の疑いで紹介となった。骨盤部単純MRIでは、ダグラス窩から子宮の頭側にかけて約10cmの多房性腫瘤を認め、腫瘤内部はT2強調像で高信号を呈しており、明らかな充実成分は認めなかった。両側卵巣は正常で腫瘤と連続はなく、子宮に異常所見は認めなかった。造影CTでは、腹膜に播種巣を疑う小嚢胞結節が散見された。腫瘍マーカーが陰性であることから、良性の多房性漿液性腫瘍を疑い、診断および治療目的に腹腔鏡手術を施行した。術中所見は小骨盤内を占拠するような多嚢胞性病変を認め、ダグラス窩、子宮広間膜後葉、直腸・小腸及び大網表面にも播種巣を認めた。確認出来る全ての病変を摘出した。組織には半透明の小嚢胞が複数含まれており、嚢胞壁は単層扁平の中皮細胞で構成されていた。免疫組織化学染色で、calretinin、WT-1が陽性で多嚢胞性腹膜中皮腫と診断した。術後1ヶ月で新規の病変は認めなかった。多嚢胞性腹膜中皮腫は非常に稀な疾患であり、良性腫瘍だが再発率が非常に高く、再手術が必要になることも多い。BMMPは稀な症例であり、本症例では術後病理診断にて確定診断がついた。術前画像検査にて、同様な多房性嚢胞性病変を認める場合には、BMMPの可能性を念頭に置き、腹腔鏡下での十分な観察と可及的に完全切除を心掛ける必要があろう。早期の完全切除が望ましいが術前の診断は困難であり、広範囲を観察できる腹腔鏡手術は診断的治療としても有用であると考えられた。

Key words：benign multicystic mesothelioma of the peritoneum, BMMP, pelvic cysts, multiple cysts

〈緒言〉

多嚢胞性腹膜中皮腫は中皮由来の稀な良性腫瘍であり、腹腔内に播種し、大網や結腸、小腸、腸管膜などに広く進行し再発の可能性が高い。今回我々は、多嚢胞性腹膜中皮腫に対し腹腔鏡手術を施行した1例を経験したので、文献的考察を加え報告する。

〈症例提示〉

患者：35歳　G1 P1（正常経腟分娩1回）
既往歴及び手術歴：なし
現病歴：

授乳中ではあったが、産後1年経過しても無月経であったため前医受診。右卵巣腫大の

責任著者：加藤雄一郎
著者連絡先：神田明日香
E-mail：ak1130sh@gmail.com
（受付：2023年4月5日、採択：2023年9月5日）

疑いで当科初診となった。経腟超音波検査で子宮は正常大であり両側付属器は多嚢胞性であったが腫大なし。骨盤内にも多嚢胞性の腫瘤を認めた。骨盤部単純MRIでは、ダグラス窩から子宮の頭側にかけて約10cmの多房性腫瘤を認め、腫瘤内部はT2強調像で高信号を呈しており、内部に明らかな充実成分は認めなかった。両側卵巣は正常に描出され、腫瘤とは連続しておらず、子宮に異常所見を認めなかった（図1）。胸部・腹部・骨盤部の造影CTでは、腹膜に播種巣を疑う小嚢胞結節が散見されたが、明らかなリンパ節腫大、腹水は認めなかった（図2）。腫瘍マーカーはCEA 2.1 ng/mL、CA19-9 10.8 U/mL、CA125 11.0 U/mLと上昇なく良性の腹膜あるいは卵管の多房性漿液腫瘍を疑い、診断および治療目的に腹腔鏡手術を施行した。

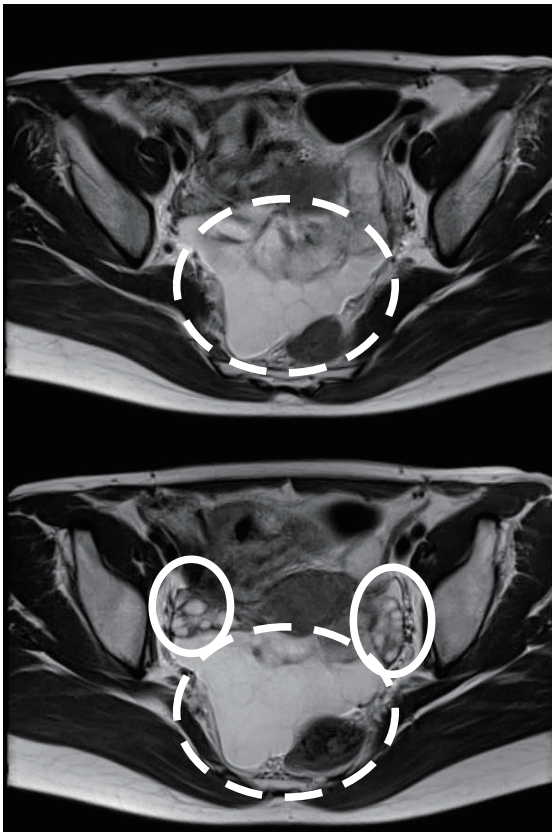

図１　T2強調画像。ダグラス窩を中心に多房性腫瘤を認める。腫瘤は壁肥厚を認めなかった。明らかな充実成分も指摘できなかった。嚢胞内容液は水と同じ信号強度であった。両側卵巣は多嚢胞様であった。両側卵巣を実線で、多嚢胞性腹膜中皮腫を破線で囲む。

手術は全身麻酔下に気腹法で行い、5mmポート4孔式のダイアモンド式で行なった。手術所見を示す。ダグラス窩、子宮広間膜後葉、直腸・小腸及び大網表面などにも播種巣を認めた。小骨盤腔内を占拠するような多嚢胞性病変を認め、画像検査では確認できなかった結節成分も認められた（図3）。腫瘍の本体は右仙骨子宮靭帯近傍と考えられ、腹膜に十分なマージンを確保しつつ、余裕をもって切除した。鏡視下で確認出来得る全ての病変を摘出し、腹膜偽粘液腫の除外目的に虫垂切除を行い手術終了とした。術中出血は少量、所要時間は57分であった。

病理組織学的所見を図4に示す。切除された組織には半透明の小嚢胞が複数含まれており、嚢胞壁は異型のない単層扁平の中皮細胞で構成されていた。免疫組織染色では、嚢胞壁を被覆する細胞にcalretinin、WT-1が陽性、p53、Ki-67が陰性であり、腫瘍細胞に異型が乏しいこと、および間質浸潤がないことから良性多嚢胞性腹膜中皮腫（benign multicystic mesothelioma of the peritoneum：以下BMMP）と診断された（図4）。虫垂に特記すべき所見を認めなかった。

術後経過：術後3日で経過良好にて退院。術後1ヶ月目の経腟/経腹超音波検査では新規の嚢胞性病変は認めなかった。術後半年で妊娠したため、術後の追加治療は行わず、今後長期にわたっての経過観察を予定している。

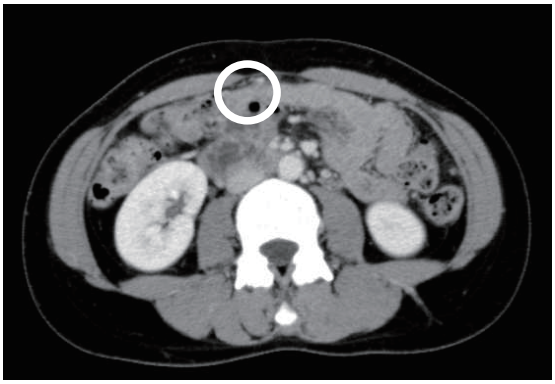

図２　CT

腹膜には播種巣を疑う小嚢胞結節を散見した。播種巣を実践で囲む。

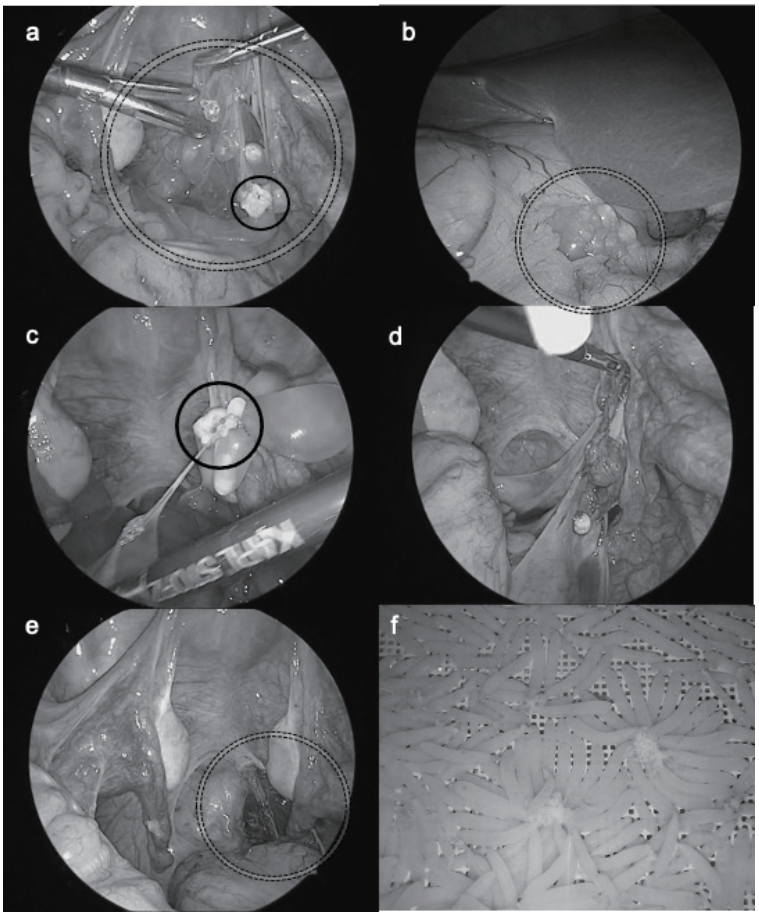

図３　a: 手術開始時の骨盤内の所見。多房性腫瘤が骨盤内を占拠していた。鉗子による把持によって腫瘍は容易に破綻し、内溶液は漿液であった。一部に術前の画像診断では認識されなかった結節成分を認めた。腫瘤全体を破線で、結節成分を実線で囲む。b: 肝臓近傍の大網に播種巣を認めた。破線で囲む。c: 腫瘤の形態は円形～楕円、長形で、イカの卵に似ていた結節成分を実線で囲む。d: 右仙骨子宮靭帯付近の腫瘍は、腹膜との剥離が難しく、腹膜ごと切除する方針とした。腫瘍の牽引によって後腹膜が引きつれる様子を示す。e: 手術終了時の所見。確認でき得る腫瘤を全て切除した。腹膜ごと切除した右仙骨子宮靭帯を破線で囲む。f: アオリイカ（Sepioteuthis lessoniana）の卵。株式会社ブルーコーナー提供。本誌掲載において同意を得た。

〈考察〉

腹膜中皮腫は、1928年にPlautらによって骨盤の嚢胞として初めて報告された[1]。その後、Mennemeyerらによって1979年に大網、腹膜、骨盤内臓器を含む多嚢胞性病変として初めてBMMPと定義された[2]。BMMPは腹膜中皮腫の3-5 %と非常に稀な疾患である[3]。生殖年齢の女性に発生することが多く[4]、骨盤内・腹膜・大網表面に好発することが報告されている[5]。胸膜中皮腫がアスベストに関連して発症するのに対して、BMMPの発症要因は不明な点が多く、慢性刺激によって発症する反応



図４　摘出標本肉眼像。虫垂には腫瘍性病変は認めず、大網および腹膜に嚢胞性病変を認めた。

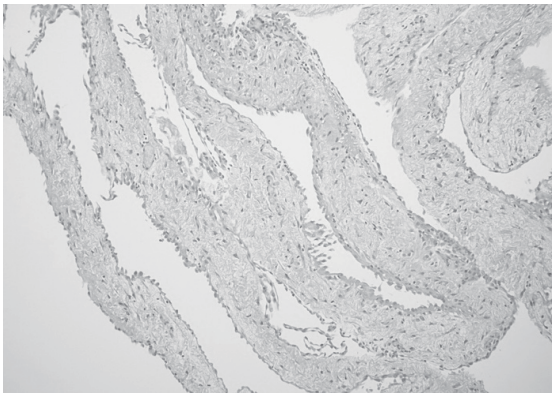

図５　HE染色
内部は１層の中皮細胞で覆われていた

性説と腫瘍性に発生する腫瘍性説の2説が提唱されており、アスベストとの関連は否定的である[6,7]。今回の症例でも、問診上はアスベスト暴露を認めなかった。反応性説では、開腹術、子宮内膜症、骨盤内炎症の既往のある症例が多く、慢性刺激が発生に関与すると考えられている[8]。腫瘍性説では、腫瘍は緩徐に増大し、切除後でも約50%が3-27ヶ月で再発を認め[9]、悪性転化例も見られること、嚢胞性とびまん性組織の混在例があることなどから腫瘍性であると考えられている[6]。本症例でも、腹部手術歴や炎症所見を認めず、腫瘍性説を支持する所見となっている。臨床症状は、腹痛や腫瘤触知のみで、無症状で偶発的に発見される例も多く、疾患を特定するような特異的症状は見られない[6]。

画像診断では、特徴的な所見がなく、嚢胞壁は薄く均一で多房性、隔壁は造影効果を伴い、内部に結節構造を持たず、内容液は水に近い濃度である[5]。画像では他の嚢胞性疾患との鑑別が難しく、BMMPの診断には病理学的診断が必要となる。

治療法は確立されていないが、外科的切除が基本であり、比較的生命予後は良いとされている。手術方法に関しては開腹手術の報告が多いが、腹腔鏡手術の報告も散見される[10,11,12]。また、近年、腹腔内温熱化学療法が予後を改善させる可能性があるとする報告もあり、縮小手術と腹腔内温熱化学療法により長期無再発の症例が報告されている[13]。

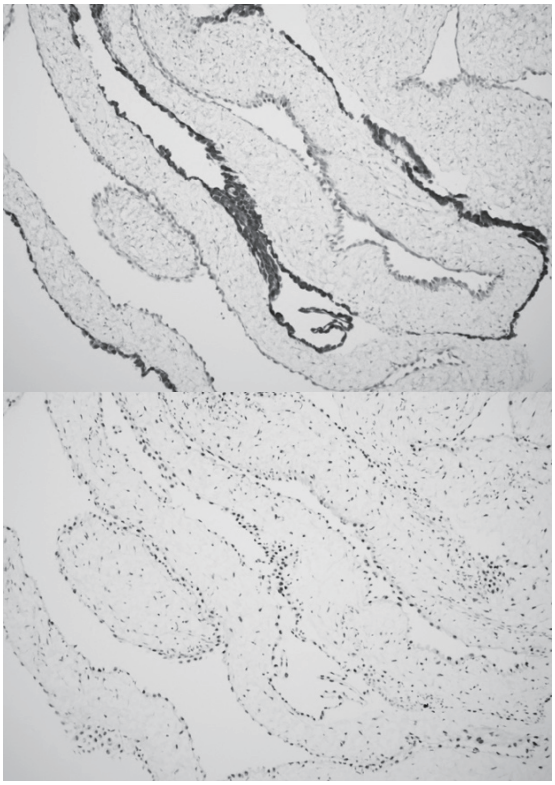

図６　病理免疫染色
calretinin（左）WT-1（右）が陽性であった。

BMMPは再発率が高く、繰り返しの手術が必要になる可能性が高いが、腹腔鏡手術は低侵襲であり患者負担の軽減につながる可能性がある。BMMPは完全切除が基本であり、開腹では難しい上腹部の観察も可能であることを考えると、拡大視野確保が可能である腹腔鏡手術は有用であると考えられる。また、術前にBMMPと診断された症例は少ないことから、審査腹腔鏡としての観点からも有用で、腹腔鏡による観察によりBMMPを疑い腫瘍病変の完全切除を試みることで、診断的治療として腹腔鏡手術が利用できる可能性がある。術後1年は３ヶ月ごと、その後は1年ごとの画像診断が提唱されているが[12]、画像診断で再発所見のない症例にも腹腔鏡手術を行うかどうかは症例数が少なく意見の分かれるところではある。

今回の症例に関しては、術前には診断することができず、また術中所見からもBMMPと認識することができなかった。播種巣を認

めたため、確認できる限り切除することで診断的治療が可能となった症例であった。本疾患が広く認識され、術前または術中所見からBMMPを疑うことで、完全切除を目指すことが重要であると考える。再発率が高いことから、今後も慎重なフォローを行っていく予定である。

今後も症例の報告、検討を続けることにより、術前にBMMPを疑う一助となることを期待するとともに治療および管理方法の確立が望まれる。

〈結論〉

今回我々は稀な疾患である多嚢胞性腹膜中皮腫に対し、腹腔鏡手術を施行した症例を経験した。多嚢胞性腹膜中皮腫は良性腫瘍であるが再発率が非常に高いため、再手術が必要になることも多い。早期の完全切除が望ましく、腹腔鏡手術は有用であると考えられる。

本論文の要旨は第62回日本産科婦人科内視鏡学会において発表した。

全ての著者は開示すべき利益相反はない。

論文作成について、患者に説明し同意を得た。

論文作成において当院の倫理審査委員会の承認を得た。倫理審査受付番号R4-02

【文献】

1. Canu GL, Medas F, Columbano G, et al . Benign Multicystic Peritoneal Mesothelioma in a Male Patient with Previous Wilms' Tumor. A Case Report and Review of the Literature. Case Rep Surg. 2018 Aug 1; 2018: 4324986.
2. Mennemeyer R, Smith M. Multicystic, peritoneal mesothelioma: a report with electron microscopy of a case mimicking intra-abdominal cystic hygroma (lymphangioma). Cancer. 1979 Aug ; 44(2): 692-698.
3. Takemoto S, Kawano R, Honda K, et al. Benign multicystic peritoneal mesothelioma mimicking recurrence of an ovarian borderline tumor : a case report. J Med Case Rep 2012; 6: 126
4. Rapisarda AMC, Cianci A, Caruso S, et al. Benign multicystic mesothelioma and peritoneal inclusion cysts: are they the same clinical and histopathological entities? A systematic review to find an evidence-based management. Arch Gynecol Obstet. 2018 Jun; 297(6): 1353-1375.
5. 影山優美子、坂本裕彦、古賀聡、他。腹部手術後に発生した良性多嚢胞性腹膜中皮腫の2例、日臨外会誌、2017; 78: 836-841.
6. Weiss SW, Tavassoli FA. Multicystic mesothelioma. An analysis of pathologic findings and biologic behavior in 37 cases. Am J Surg Pathol. 1988 Oct; 12(10): 737-746.
7. Katsube Y, Mukai K, Silverberg SG. Cystic mesothelioma of the peritoneum：a report of five cases and review of the literature. Cancer 1982；50：1615-1622.
8. Ross MJ, Welch WR, Scully RE. Multilocular peritoneal inclusion cysts (so-called cystic mesotheliomas). Cancer. 1989 Sep 15; 64(6): 1336-1346.
9. Noiret B, Renaud F, Piessen G, et al. Multicystic peritoneal mesothelioma: a systematic review of the literature. Pleura Peritoneum. 2019 Sep 25; 4(3): 20190024.
10. 土屋佳子、衛藤美穂、南川麻里、他：腹腔鏡手術を施行した多嚢胞性腹膜中皮腫の2例、京二赤医誌、2014; 35: 56-61.
11. 古野敦子、長たまき、立花貴彦、他：腹腔鏡下腫瘍生検術によりmesothelial inclusion cystと診断し得た症例、日産婦内視鏡学会、2022；38(1): 44-50
12. 今神透、塩見一徳、安　炳九、他：4年以上の無再発生存が得られた多嚢胞性腹膜中皮腫の3例、日臨外会誌、2022；83(1): 152-157.
13. WHO Classification of Tumors Editorial Board (ed) : WHO Classification of Tumors, Thoracic Tumors (5th ed), IARC, Lyon, 2021, 198-199

症例報告

複合した女性尿路生殖器奇形に対する子宮鏡の臨床経験

JA静岡厚生連静岡厚生病院産婦人科[1)]、浜松医科大学産婦人科[2)]、浜松医療センター産婦人科[3)]
中山　毅[1)]、伊賀崎麻里[1)]、角田真貴[1)]、成味　恵[2)]、高橋慎治[3)]

Clinical report of hysteroscopic surgery for complex anomaly of genitourinary system

Takeshi Nakayama[1)], Mari Igasaki[1)], Masataka Kakuda[1)], Megumi Narumi[2)], Shinji Takahashi[3)]
Department of Gynecology, JA Shizuoka Kosei Hospital[1)], Hamamatsu University School of Medicine[2)]
Hamamatsu Medical Center[3)]

概要

中隔子宮、腟中隔、さらにはGartner管の遺残と思われる所見を合併した不妊女性に対して、子宮鏡手術を行った症例を経験した。経頸管処置が困難であり、術中に初めて腟中隔の存在、Gartner管遺残と思しき所見があることを確認するに至った。術前の子宮鏡検査が度々困難であったことに、これらの複合した奇形が影響した可能性がある。また尿路異常として、重複尿管の手術既往があることが術後に判明、さらに尿路精査の過程で腎細胞がんが診断された。本症例は尿路生殖器の奇形を合併するOHVIRA症候群の亜型のひとつと推測され、患者に同意を得た上で、臨床報告をする

Key words：Genitourinary malformation, Hysteroscopy, Retain of Gartner's Duct, Renal Cell Carcinoma

症例

患者：44歳、159cm、51kg
主訴：子宮粘膜下筋腫、続発性不妊症。子宮鏡手術の依頼
既往歴：左重複尿管にて、左腎部分切除（4歳、術後に判明）。腹腔鏡下子宮筋腫核出術（33歳）
妊娠・分娩歴：1妊1産（骨盤位にて帝王切開）
家族歴：心筋梗塞（祖父）、糖尿病（祖母）
現病歴：第1子を体外受精にて妊娠、帝王切開にて分娩した既往がある。続発性不妊症の診断にて、他院で不妊治療を希望されて受診。エコー検査にて子宮粘膜下腫瘤を認め、子宮鏡検査を行ったところ、ファイバー挿入が困難。MRIにて中隔子宮、左側の子宮に粘膜下筋腫があると診断され（図1）、X年8月に、筋腫核出術の依頼にて紹介初診となった。子宮鏡ファイバー検査を実施したところ、ファイバーは問題なく挿入することができ、中隔子宮および左側の子宮内腔に13mm大の粘膜下筋腫を認めた（図2）。流産既往はないが、粘膜下筋腫核出を遂行するために同時に中隔の切除も必要と判断した。X年9月に全身麻酔下に、子宮鏡手術の方針とした。
手術所見：全身麻酔下、砕石位にて手術を開始した。使用した機器は硬性レゼクトスコープ（OES Proヒステロレゼクトスコープ、オリンパスメディカル株式会社）。術前頸管拡張は実施せず。ヘガール頸管拡張器にて拡張を試みるも、頸管と思われる部位は狭小であり困難であった。難儀している最中に、偶然に腟中隔を認めた。腟中隔は腟入口部1cmのと

責任著者：中山　毅
著者連絡先：中山　毅
ntakeshi@yf6.so-net.ne.jp
（受付：2023年4月12日、採択：2023年8月31日）

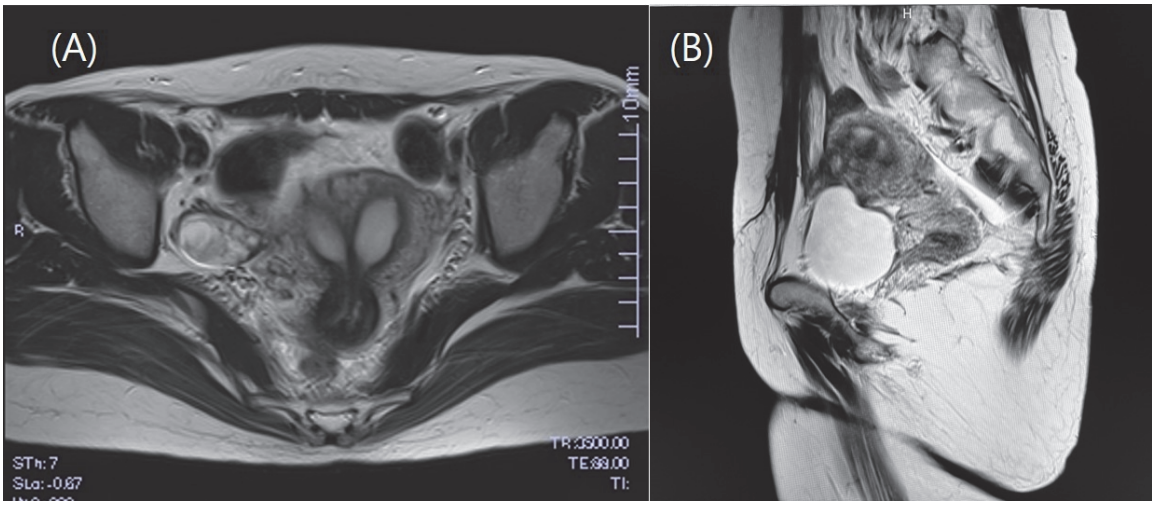

図１　術前MRI所見

（A）：T2強調画像横断面．中隔子宮を認める
（B）：T2強調画像矢状断．左子宮腔に粘膜下筋腫を認める

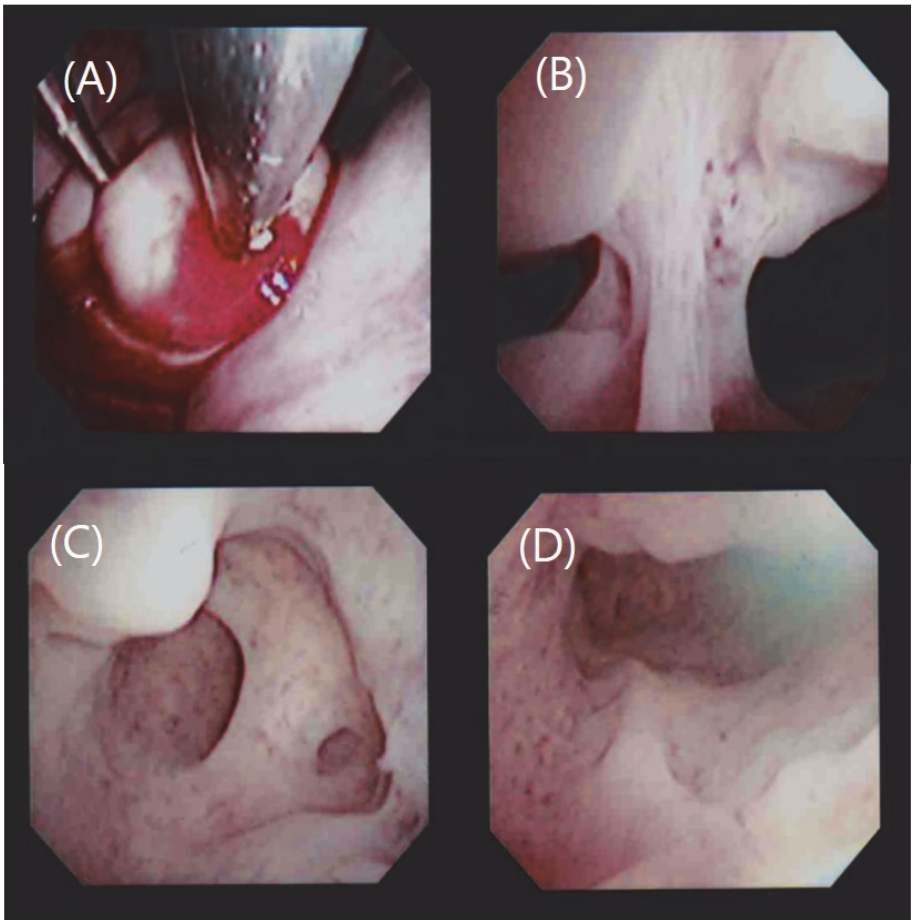

図２　術前子宮鏡検査 所見

（A）：子宮頸管にヘガール拡張器を挿入
（B）：内子宮口に中隔子宮の所見を認めた
（C）：左子宮腔に粘膜下腫瘤と癒着を認めた
（D）：右子宮腔は整

ころから、11時方向から5時方向に斜めに発育していた。術中家族にICを得た上で、電気メスにて中隔切除を行ったところ、左右の腟腔の奥に外子宮口と思しき構造をそれぞれ2つ認めた。最初に、拡張を行っていたのは左側の腟奥に認めた入口部であることに気づいた。拡張ができず、あえて子宮鏡ファイバー（OESヒステロファイバースコープHYF-1T：オリンパスメディカル株式会社）を挿入したが、中途までしか軟性子宮鏡を挿入できなかった。内腔の詳細は不明であり、レゼクトスコープの外套が挿入できなかったことから、組織の採取ができなかった。一方で右側に認めた外子宮口からは、問題なくヘガール12番まで拡張できた。術前に認めた中隔子宮および左側の子宮に粘膜下筋腫（1cm大、突出70%）を確認し、U字型電極を用いて、中隔切除および筋腫核出を行った。癒着防止のため、子宮腟内にIUS（FD-1®：不二ラテックス株式会社）を挿入し、手術を終了とした。手術時間2時間22分、出血150cc（図３・４）。術後の問診にて、子宮鏡検査の既往が複数回あったが、ファイバー挿入が困難で検査が中止となったことが繰り返しあったことを確認した。

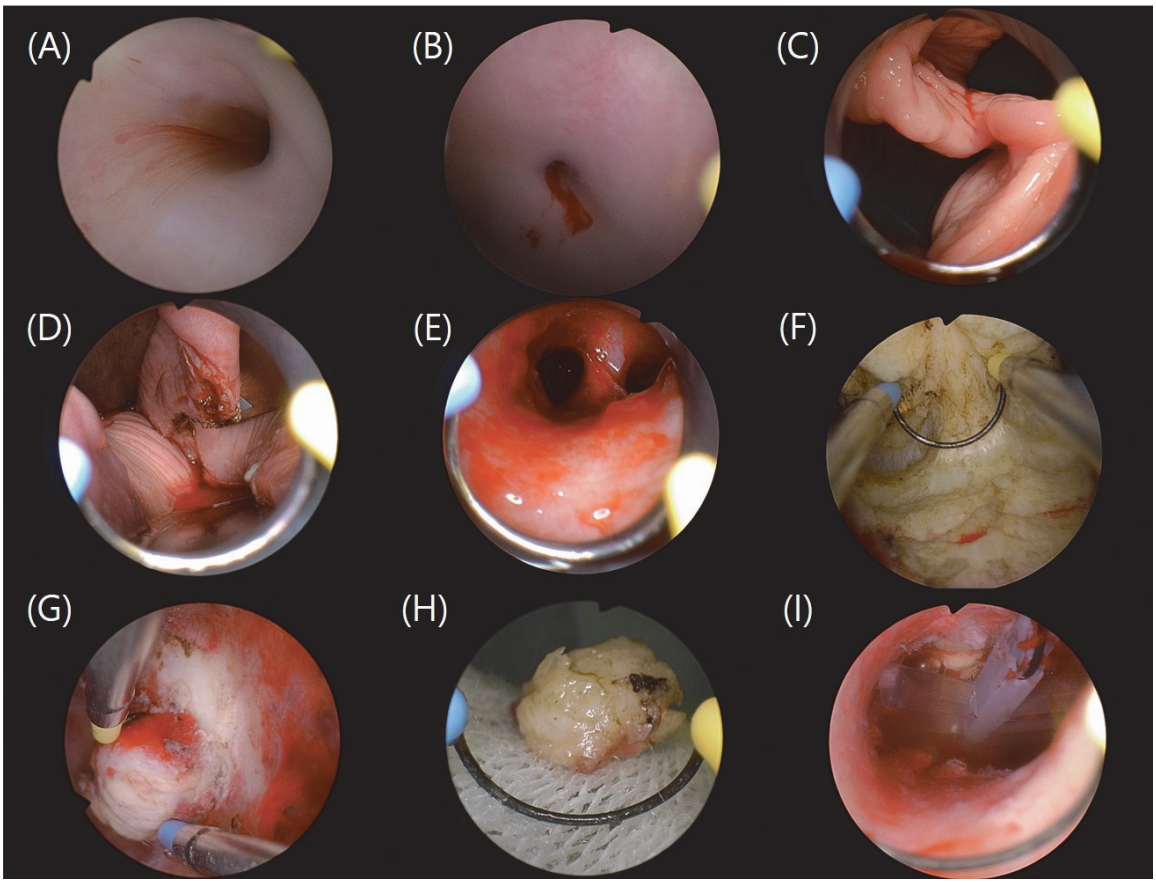

図３　術前子宮鏡検査 所見

（A）：左腟奥に認めた入口部（Gartner管遺残の疑い）
（B）：右腟腔に認めた子宮頸部
（C）：不全腟中隔
（D）：腟中隔を切離
（E）：右腟腔から子宮鏡を挿入し、中隔を確認
（F）：子宮中隔を切除
（G）：左子宮腔に認めた粘膜下筋腫を核出
（H）：核出された粘膜下筋腫
（I）：IUDを子宮腔内に留置

また術後に幼少時に重複尿管と診断され、左腎部分切除の既往があることも判明した。尿路奇形や合併症の精査のために腹部CT検査を実施したところ、左腎細胞がんを疑う所見を認めたため、他院泌尿器科へ紹介となった（図５）。X年11月にセカンドルック子宮鏡検査を行うも、癒着などの異常所見はなかった。X＋1年1月にロボット支援下左腎部分切除が施行され、病理結果から、淡明細胞癌、G2。pT1aN0M0の診断。後療法は不要との判断で、現在まで経過観察が行われている。

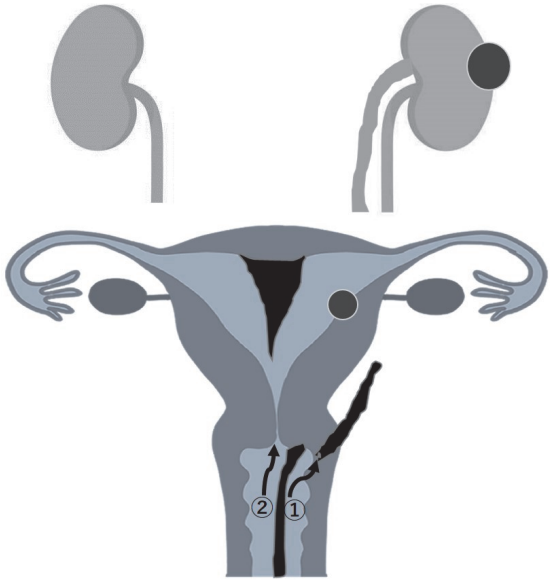

図４　本症例のシェーマ

①左腟奥に開口するGartner管の遺残と思しき構造を認めた
②右腟に認めた子宮口が、子宮頸管内から内腔に連続した
③不全腟中隔（それぞれに入口部を認めた）
④中隔子宮（MRIと比べ、実際の子宮鏡では中隔は内子宮口まで存在）

考察

女性生殖器の奇形はWolff管の発育障害とMüller管の癒合不全に由来すると考えられており、その発症頻度は女性の約2-3%に認めるとされる[1,2]。代表的なものとして、OHVIRA（Obstructed hemivaginal and ipsilateral renal anomaly）症候群、Wünderlich症候群、Herlyn-Werner症候群が挙げられる[3]。OHVIRA症候群は1/20,000例の頻度とされ、重複子宮、片側腟閉塞、同側腎形態異常（腎欠損、低形成、尿管の異所性開口）といった、生殖器と尿路の奇形を合併したものを総称するものである。Wünderlich症候群は非対称性重複子宮、子宮腟部閉鎖、同側子宮頸部嚢胞および同側腎無形性を伴うもの[4]、さら

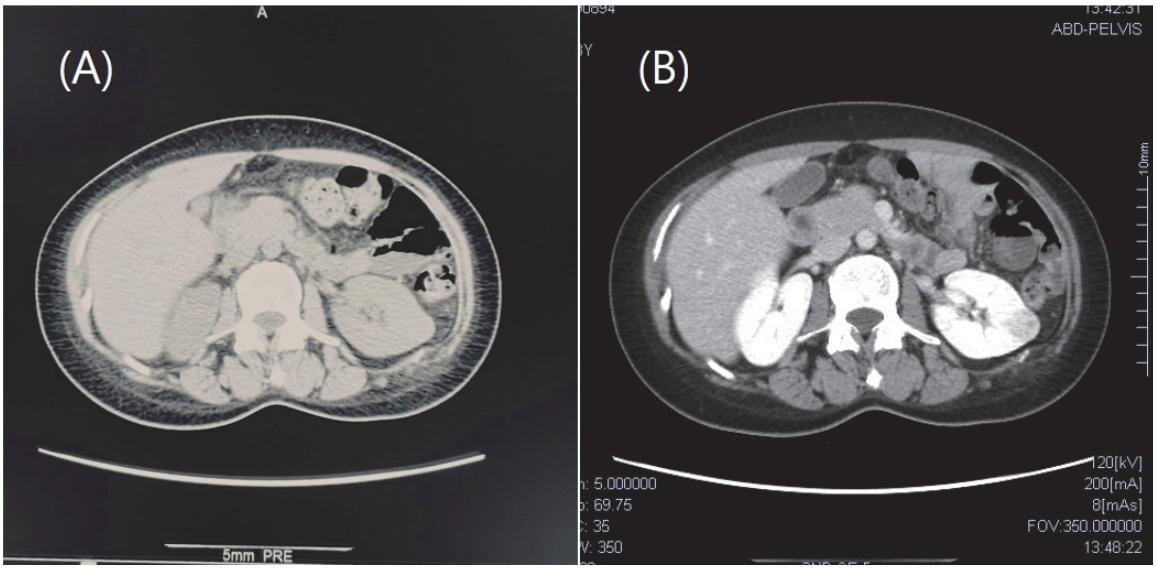

図５　術後腹部CT 所見

（A）：単純CT画像.
（B）：造影CT画像．左腎に1.5cm大の腫瘤を認めた

にはHerlyn-Werner症候群は双角子宮の片側頸管と交通するGartner管嚢胞、同側の腎無形性を伴うものである[5]。Gartner管とは、胎生期のWolff管が腟や子宮頸部に遺残したものであり、多くは腟側壁に認める。成人女性の約25%にGartner管を認め、その1%がGartner管嚢胞となると言われる[6]。Müller管発生異常の多様性を鑑みて、最近ではこれらの合併する尿路生殖器の奇形の亜型を含めて、OHVIRA症候群と呼ぶことが一般的になってきている[7]。

このように尿路生殖器の奇形は様々な亜型を伴うことから、術前評価は内診のみでは困難なケースが多い。特に若年女性では経腟的な診断が困難であることも多く、画像検査としてCT検査やMRI検査が本症の診断に有効であるとされる[8]。塚本らはOHVIRA症候群の腟閉鎖の診断に軟性子宮鏡が有効であった症例を報告している[9]。腟閉鎖が完全閉鎖であるのか、それとも健側の腟や子宮頸管に交通を認めるかが月経モリミナ様症状や月経困難症、子宮内膜症関連症状の発現時期や程度に影響するとされるため、むしろ性交渉の経験のない若年女性に対して、腟鏡を用いない手技による子宮鏡検査が考慮されても良いのかもしれない。

さて今回の症例であるが、不妊治療、腹腔鏡手術、分娩歴を既往で認めていたが、中隔子宮の診断以外の異常は、術前診断できていなかった。不妊治療の一環として6cmの子宮粘膜下筋腫に対し、自ら腹腔鏡下子宮筋腫核出術を執刀したが、その際にも腟中隔の存在には気づかなかった。子宮鏡術前に実施した軟性子宮鏡検査は、容易に内腔を確認することができたこともあり、想定外に術中の頸管拡張にてこずり、子宮鏡手術は困難であった。一方で不全腟中隔の存在や腟に開口するGartner管の遺残の診断を偶然行うことができた。術前に複数回子宮鏡検査が行われていたが、おそらく腟中隔の存在を気づいていなかったため、腟鏡がどちらの腟腔に入ったかにより、検査が困難となった可能性があろう。ただしGartner管の遺残と診断するためには、組織診にて中腎由来とされる一層性の立方上皮から成る嚢腫壁を確認する必要があるが[10]、今回の症例ではレゼクトスコープによる切除ができなかったため、確定診断はできなかった。さらに術前の問診が不十分であり、左重複尿管に対する手術既往を術後の問診にて初めて知った。本症例より、中隔子宮などの女性生殖器の奇形を診察する際には、OHVIRA症候群の存在を踏まえ、尿路の異常所見や治療歴を確認することが必要であろうと認識させられた。なお腎臓側の形態異常として、腎欠損（無形性、萎縮腎）の他に多嚢胞性異形成腎（MCDK）、低異形成腎などの報告がある[11]。尿路奇形の精査のために実施した腹部CT検査で、患側の腎細胞がんを診断し、治療するに至った。OHVIRA症候群に腎悪性腫瘍を合併した報告は現在まで少なく、中澤らの尿細胞診に異型腺癌が出現した1例に限られる[11]。今回の症例が偶発例であるのか、それとも尿路奇形を伴う女性生殖器の奇形では腎細胞がんを伴いやすいのかは不明である。OHVIRA症候群と尿路悪性腫瘍の因果関係について、今後の検討が待たれる。

最後にOHVIRA症候群に対する現在までの子宮鏡報告をまとめた。いずれも若年女性であり、腟閉鎖に伴う腟血種から観察ないしは交通孔の拡張を目的とした中隔切開を行った症例であった。本例のような性成熟期女性への子宮鏡の報告は乏しく、不顕性であったことから、診断に遅れが生じたのではないかと考えられた（表１）。現在は腎細胞がんの術後にて、本人希望にて不妊治療が再開されていないが、右側に認める頸管から正しく子宮内腔に移植を行うことを連携施設にシェアすることにより、妊娠成立に至る可能性があると考えられる。さらに本例は広義のOHVIRA症候群と捉えると、内診のみでは確認しづらい症例であっても、視診にて腟中隔の存在がないかを丁寧に確認をし、また既存の報告にあるように、子宮鏡を用いた腟鏡による鏡視下の観察が役立つこともあるののではないかと考えた。

表１　OHVIRA症候群に対する子宮鏡の報告例

	報告者	患者年齢	子宮奇形	膣奇形	尿路奇形	子宮鏡の手技
1	杉山将樹[13] 2016 日産婦内視鏡学会	13歳	重複子宮 （双頸双角子宮）	右膣閉鎖 膣留血種	右腎欠損	観察および膣中隔切除
2	塚本可奈子[9] 2018 日産婦内視鏡学会	16歳	重複子宮	左膣留血腫	左腎欠損	軟性子宮鏡下に、交通孔を拡張
3	塩澤文子[14] 2021 東海産婦人科学会雑誌	21歳	単角子宮	ー	右腎欠損	子宮鏡による観察
4	田口圭裕[15] 2021 日本女性医学会雑誌	28歳	単頸双角子宮	左膣留血種	左腎欠損	子宮鏡による観察
5	木全綾伽[16] 2022 埼玉産婦人科学会誌	11歳	重複子宮	左膣留血腫	左腎欠損	硬性子宮鏡による観察 膣中隔切開
6	本症例	44歳	中隔子宮 （双頸双角子宮）	膣不全中隔	左重複尿管 左腎細胞がん	子宮鏡による観察

結語

子宮鏡手術の周術期にOHVIRA症候群の亜型と思しき症例を経験した。中隔子宮などの女性生殖器の奇形を認める症例では、膣中隔などの有無を丁寧に確認するほか、尿路の精査や既往歴の確認を同時に行うことが妥当であろう。

今回の臨床報告に対し、開示すべき利益相反はありません

【文献】

1. Nahum GG. Uterine anomales. How common are they and what is their distribution among subtypes. J Reprod Med 1998;43:877-888
2. Shirota K, Fukuda M, Tsujioka H, et al. A normal uterus communicating with a double cervix and vagina: müllerian anormaly without any present classification. Fertility and Sterility 2009;91:935 e1-3
3. Rock JA, Jones HW Jr. The double uterus associated with an obstructed hemivaginal and ipsilateral renal agenesis. Am J Obstet Gynecolol 1980;138:339-342
4. Wunderlich M. Unusual form of genital malformation with aplasia of right kidney. Zentrabl Gynekol 1976;98:559-562
5. Herlyn U, Werner H. Simultaneous occurrence of an open Gartner-duct cyst, a homolateral aplasia of the kidney and double uterus as a typical syndrome of abnormalities. Geburtshilfe Frauenheilkd 1971;31:340-347
6. Matthew JL, Joseph K VM. Case Report: Gartner's duct cyst. Emergency Medicine News 2011; 33(5):35
7. Nabeshima H, Shiga N, Utsunomiya H, et al. Laparoscopic Strassman metroplasty in a postmenarcheal adolescent girl with Herlyn-Werner-Wunderlich müllerian anomaly variant, obstructed noncommunicating didelphic uterus without gartner duct pseudocyst Affiliations expand. J Minim Invasive Gynecol 2013;20:255-258
8. 福原理恵、福井淳史、岩村喜信．術前診断が有効であったWunderlich症候群の1例．青森臨産婦医会誌 2008;23:32-36

9. 塚本可奈子、佐古悠輔、宇都宮真理子、ほか．OHVIRA症候群の診断と月経困難症改善に子宮鏡が有効であった1例．日本産科婦人科内視鏡学会雑誌 2018;34:148-152
10. 藤原潔．Mesonephric ductに由来する病変の病理．病理と臨床 2007;20:1156-1160
11. 中原康雄、後藤隆文、片山修一、ほか．当科で経験したobstraucted hemivagina and ipsilateral renal anormaly（OHVIRA）症候群の検討．日小外会誌 2017;53:899-904
12. 中澤久美子、大森真紀子、望月直子、ほか．尿細胞診に異型腺癌が出現したOHVIRA症候群の1例．日本臨床細胞学会雑誌 2021;60:122-128
13. 杉山将樹、岡田裕美子、松下友美、ほか．術前にOHVIRA症候群と診断し、レゼクトスコープにて治療をした1例．日本産科婦人科内視鏡学会雑誌 2016;32:208-213
14. 塩澤文子、平野喜子、矢野好隆、ほか．OHVIRA症候群に対して内視鏡的診断治療を施行し妊孕性温存しえた1例．東海産婦人科学会雑誌 2021;57:385-390
15. 田口圭祐、御子柴尚郎、折田智彦、ほか．腹腔鏡下手術がHerlyn-Werner症候群の診断と治療に有用であった1例．日本女性医学学会雑誌 2021;28:592-596
16. 木全綾伽、市川鉄平、高鹿泰昌、ほか．子宮鏡を併用して加療したOHVIRA（Obstructed hemivagina and ipsilateral renal anomaly）症候群の1例．埼玉産婦人科学会雑誌．2022;52:173-178

症例報告

生体腎移植後に全腹腔鏡下子宮全摘出術を施行した子宮腺筋症の１例

愛知県厚生農業協同組合連合会 安城更生病院　産婦人科
中尾優里、藤田　啓*、松井真実、片山高明、花谷茉也

Total Laparoscopic hysterectomy for a patient with prior renal transplantation: A case report.

Yuri Nakao, Kei Fujita*, Mami Matsui, Komei Katayama, Maya Hanatani,
Anjo Kosei Hospital, Department of Obsterics and Gynecology

【概要】

近年腎不全患者に対する腎移植件数は増加傾向にあり、今後、腎移植既往を有する婦人科疾患による手術症例は増加すると考えられる。今回、腎移植6年後、子宮腺筋症に対して、全腹腔鏡下子宮全摘出術（Total laparoscopic hysterectomy；以下TLH）を施行した症例を経験した。症例は51歳女性、4妊1産。原因不明の慢性腎不全のため、45歳時に妹をドナーとし、他院にて生体腎移植を施行した。術後拒絶反応抑制のため、免疫抑制剤およびステロイドの内服をしていた。子宮腺筋症および過多月経に対して、近医にてリュープロレリンによる偽閉経療法を施行した。不正性器出血のため当院救急外来を受診し、高度貧血を認め入院とした。精査の結果、子宮腺筋症および急性異常子宮出血と診断した。レルゴリクスおよびトラネキサム酸にて止血を図るも得られず、緊急でTLHの方針とした。術前CTおよびMRIで、移植腎は左腸骨血管と吻合されていること、移植尿管および固有尿管の走行を確認した。臍部トロッカーを造設し内視鏡にて左腸骨窩の移植腎を確認した。移植腎の損傷を避けるため、左下腹部トロッカーを3cm内側に配置した。移植尿管は腹壁に沿って走行しており、蠕動を確認し膀胱流入部まで追跡した。固有尿管は一般的な解剖学的走行をしており、萎縮および線維化はなく蠕動を認めた。型通りTLHを施行し、術中出血量は159ml、総気腹時間は193分、総手術時間は215分で、合併症なく手術を終了した。術後腎機能の悪化を認めず、術後4日目で退院とした。摘出子宮の病理組織診断は子宮腺筋症であり、悪性所見を認めなかった。術後1年経過時点で、創部感染や縫合不全等の有害事象を認めていない。腎移植後手術では免疫抑制状態による感染リスクに注意し、移植腎や尿管の解剖学的な位置関係を理解し手術に臨むことが重要であると考えられる。

Keyword：kidney transplantation, laparoscopic surgery, adenomyosis

【緒言】

腎不全患者に対する腎移植件数は増加傾向であり、2020年に本邦では1711件の腎移植が行われた[1)]。レシピエントの平均年齢は49.8歳、女性比率は30.8％であり、今後、腎移植既往症例の婦人科疾患による手術は増加すると考えられる。一般的に、移植腎は腸骨窩に移植され、尿管や子宮動脈の解剖に変化をきたすことが多い。さらに腎移植後は長期間の免疫抑制剤服用に伴う易感染状態であり、周術期の慎重な管理が必要である。今回我々は、左腸骨窩への生体腎移植後、免疫抑制剤

責任著者：藤田　啓
著者連絡先：中尾優里
E-Mail：nakao.yuri.54u@kyoto-u.jp
（受付：2023年5月9日、採択：2023年9月3日）

内服中の患者に対して、全腹腔鏡下子宮全摘出術（Total laparoscopic hysterectomy；以下TLH）を施行した症例を経験した。本報告に際し、書面を用いて本人から同意を得た。

【症例】

患者：51歳女性
妊娠分娩歴：4妊1産
既往歴：腎不全（疾患不明）、アルコール性肝硬変、慢性膵炎

原因不明の慢性腎不全のため、45歳時に妹をドナーとし、他院にて生体腎移植を施行した。アルコール性肝硬変による門脈圧亢進、右傍臍静脈の怒張を認め、左腸骨窩に移植した。移植腎動脈は内腸骨動脈と端端吻合、移植腎静脈は外腸骨静脈と端側吻合した。術後免疫抑制剤およびステロイドを内服していた。

内服歴：ミコフェノール酸モフェチル1000mg/日、タクロリムス1.5mg/日、プレドニゾロン5mg/日、スルファメトキサゾール400mg/日、トリメトプリム80mg/日

現病歴：近医にて子宮腺筋症および過多月経に対して、リュープロレリンによる偽閉経療法を6コース施行し、その後経過観察していた。不正性器出血のため当院救急外来受診した。

初診時理学的所見：身長168cm、体重53.0kg、BMI 18.7、血圧91/68mmHg、脈拍90回、酸素飽和度100%（室内気）、体温36.8度

内診所見：外陰部・腟に異常所見なし。子宮は前傾前屈、手拳大に腫大していた。両側付属器は触知しなかった。

腟鏡診：子宮口からの持続出血あり、腟内に凝血塊を認めた。

経腟超音波断層法：子宮内膜は6.7mmと明らかな肥厚なし。子宮筋層の不均整な肥厚および子宮筋層内に低輝度小嚢胞を認めた。子宮筋層内の血流は増加していた。

血液検査：Hb 6.4g/dl、BUN 18mg/dl、Cre 0.94mg/dl、eGFR 49.6ml/min/1.73m^2、PT-INR 1.13、APTT 29.3秒、Fib 115mg/dl

子宮腟部細胞診：negative for intraepithelial lesion or malignancy（NILM）

子宮内膜細胞診：陰性

骨盤部MRI検査：子宮筋層は不均等に肥厚し、Junctional zoneは40mmと子宮筋層の80%に増大していた。T2強調像において子宮筋層内に存在する小円状の高信号嚢胞を認めた。子宮頸部から腟腔にかけて、T1軽度高信号、拡散強調像で高信号を示す液貯留を認めた（図1a, b, c, d）。

以上より、子宮腺筋症および急性子宮異常出血と診断した。入院時のshock indexは1であった。高度貧血に対して入院の上で輸血を開始した。レルゴリクスおよびトラネキサム酸の使用にて止血を図るも効果が得られず、緊急でTLHの方針とした。付属器切除によるメリットおよびデメリットを本人および家族と相談し、卵巣癌発生に対する不安感が強く、付属器切除を同時に施行する方針とした。術前に赤血球濃厚液2単位、新鮮凍結血漿12単位を輸血し、Hb 9.7g/dl、Fib 239mg/dlまで改善した。腹部CT検査で左右固有腎臓は高度に萎縮しており、移植腎は後腹膜腔の左腸骨窩に位置し左腸骨血管と吻合されていた。固有尿管は通常の解剖学的走行であり、移植尿管は後腹膜の外側を膀胱まで最短距離で走行していた（図2a, b）。プレドニゾロンを内服しており、周術期のステロイドカバーとしてヒドロコルチゾン100mgを麻酔導入前に投与した。ミコフェノール酸モフェチル、タクロリムスは手術当日夜のみ中止とし、術後1日目から内服を再開した。周術期における予防抗菌薬はセフメタゾールナトリウムを使用した。

手術所見：全身麻酔、末梢神経ブロック併用下に開脚位とし手術を開始した。子宮マニピュレーターを装着し、臍底部から12mmのトロッカーをsemi-opened法にて挿入した。左腸骨窩に腫大した移植腎による膨隆を確認した（図3）。10mmHgの気腹圧で気腹を行った。ポート配置は変形ダイヤモンド型とした。臍恥中央および右上前腸骨棘内側に5mmトロッカーを穿刺し、左下腹部は移植腎を損傷しないよう内視鏡にて確認し、左上前腸骨棘の通常より3cm内側に5mmトロッカーを穿刺した（図4）。広間膜後葉から尿管が透見でき

なかったため、尿管の損傷がないよう卵巣提索を腹側に牽引し、卵巣動静脈のみ切離するよう注意した。右子宮円索および卵巣提索を処理し、側方アプローチにて右後腹膜腔を展開し右尿管の走行を確認した。萎縮および線維化を認めなかった（図5a）。左側についても同様に、子宮円索および卵巣提索を処理し、後腹膜腔を展開した。特に左側は、子宮円索の背側に移植尿管が位置していることが予想されたため、慎重に子宮円索の処理を行った。左尿管も通常の解剖学的走行であり、右尿管と同様に萎縮および線維化を認めなかっ

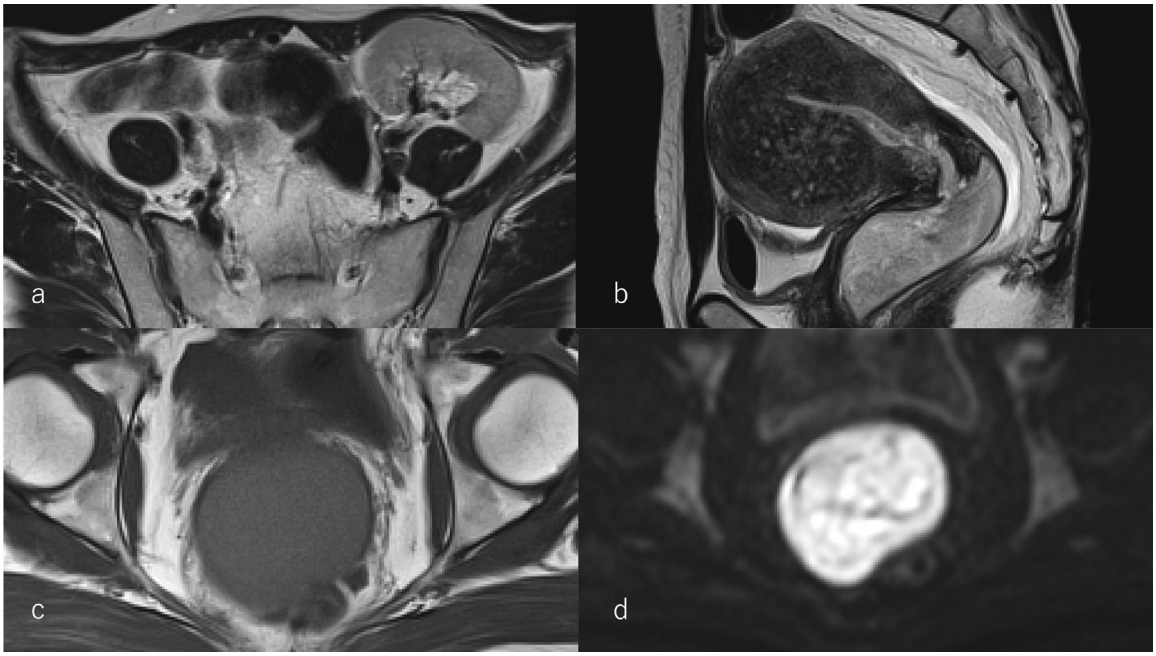

図１　骨盤部MRI

a：T2強調像水平断　左腸骨窩に移植腎を認めた。
b：T2強調像矢状断　前壁優位の子宮腺筋症を認めた。子宮筋層は不均等に肥厚していた。
c：T1強調像水平　d：拡散強調像水平断
子宮頸部から腟腔にかけて、凝血塊を疑うT1軽度で高信号、拡散強調像で高信号を示す液貯留を認めた。

図２　腹部単純CT

a：左右の固有腎臓は高度萎縮していた。
b：移植腎は後腹膜腔の左腸骨窩に位置し、左腸骨血管と吻合されていた。

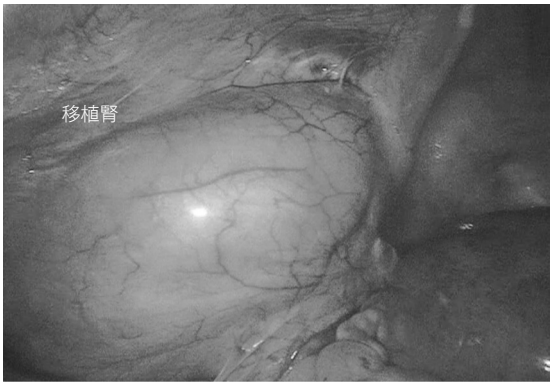

図３　腹腔鏡所見
左腸骨窩に移植腎を確認した。

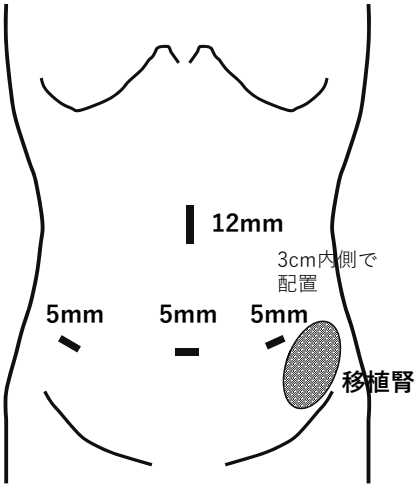

図４　トロッカー配置
移植腎を避けるため、左下腹部は通常より
3cm内側に5mmトロッカーを穿刺した。

た（図5b）。左右ともに固有尿管の蠕動を確認した。膀胱子宮窩腹膜を切開し、膀胱を腟壁より剥離した。移植尿管は移植腎から膀胱頂部まで最短距離を通るように、腹壁に沿って後腹膜の深部を走行しており、流入部までその走行を確認した（図6）。両側子宮傍組織および仙骨子宮靭帯を処理し、経腟的に子宮および両側付属器を回収した。腟壁両端を0-吸収糸にて単結節縫合し、中央部を0-バーブ付きモノフィラメント吸収糸にて連続縫合した。正中部の骨盤腹膜を3-0吸収糸にて連続縫合し、腹膜欠損部に癒着防止剤を貼付し手術を終了した。術中出血量159ml、術中尿量500ml、総気腹時間193分、総手術時間215分、摘出検体総重量は369gであった。術後ステロイドカバーを継続し、手術翌日より、免疫抑制剤の内服を再開した。手術翌日の血液検査では、Hb 8.9g/dL、BUN 10mg/dL、Cre 1.08mg/dL、eGFR 42.6ml/min/1.73m^{2}と腎機能の大きな悪化はなく、経過良好で術後4日目に退院した。病理組織診断は子宮腺筋症で付属器を含め悪性所見を認めなかった。術後1年経過した時点で創部感染や縫合不全等の有害事象を認めていない。

【考案】

今回我々は腎移植既往のある患者に対してTLHを施行した。通常移植腎は右腸骨窩に移

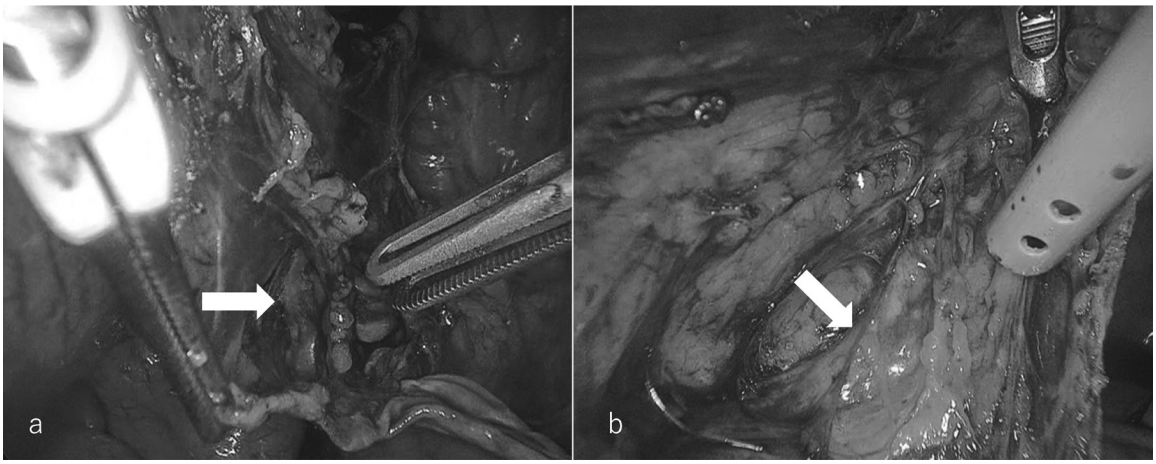

図５　腹腔鏡所見
a：右後腹膜腔を展開し右尿管の走行を確認した。萎縮を認めなかった。
b：左尿管も同様に走行を確認した。

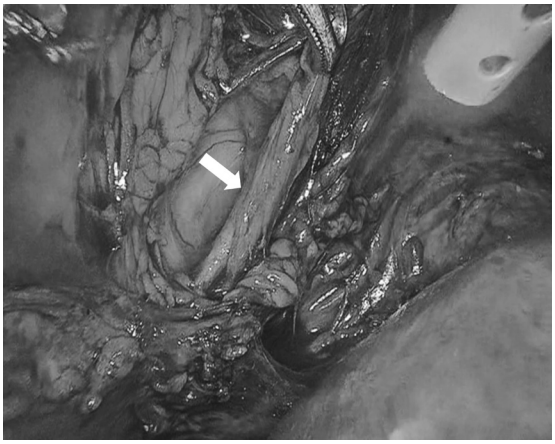

図6　腹腔鏡所見
移植尿管は腹壁に沿って走行しており、膀胱流入部までその走行を確認した。

植されるが、本症例においては併存症のため左腸骨窩に移植された。拒絶反応抑制のため複数の免疫抑制剤やステロイドを内服しており、周術期の感染性合併症や副腎不全の発生に留意して手術を施行した。

2011年には1598件であった腎移植件数は2020年には1711件まで増加しており、今後も増加することが見込まれる[1]。近年高齢者や糖尿病性腎症の腎移植が増加傾向にあるが、10年生存率は92%と2001年以前に比べ大きく改善している。腎移植既往患者の手術においては、その解剖の変化に注意するとともに、長期間に渡り多剤免疫抑制剤やステロイドを内服しており、合併症の発生に留意する必要がある。

通常移植腎は腸骨動静脈が解剖学的に右側で浅いことから、右側の腸骨窩に移植されることが多い。移植腎の動脈はレシピエントの内腸骨動脈と端端吻合、静脈は外腸骨静脈との端側吻合で接続され、移植腎に繋がる尿管は膀胱と新吻合で接続される。移植腎は通常よりも肥大していることが多く、トロッカー留置時や鉗子操作の際に損傷しないよう注意が必要である。本症例では左腸骨窩に腎移植をされており、左下腹部のトロッカー穿刺の際、内視鏡にて位置を確認しながら通常より内側で穿刺を施行した。術中体表エコーにて位置を確認し穿刺を行なった報告も見られる[2]。癒着等で内視鏡での確認が十分でない場合、有用性が高いと考えられる。トロッカーの配置をダイヤモンド法にする場合、正中トロッカーと左トロッカーの距離が近くなり、鉗子操作の難易度が上がる可能性がある。その場合は安全な手術手技のため、正中トロッカーの位置を相対的に移動させることが必要である。トロッカー配置を上腹部に移動した症例や、パラレル三孔式を採用した症例の報告もあるが[3,4,5]、ダイヤモンド法で手術を施行したという報告が多い。

また当院では、TLHを施行する際に側方の傍子宮組織は子宮動脈上行枝を含むように集簇凝固・切断することが多く、本症例においても同様に施行した。しかし症例によっては、子宮動脈の単離・結紮が必要となることもある。腎移植後の症例においては、内腸骨動脈が端端吻合で移植腎動脈に接続されることが多いため、子宮動脈が拍動せず同定が困難になる。術前に腎移植による解剖学的な変化を理解することにより、安全に手術を施行することができると考える。

移植尿管や固有尿管の損傷にも注意が必要である。一般的に移植尿管は、後腹膜腔を通り最短距離で膀胱頂部に吻合されることが多く、手術前に走行を詳細に把握しておくことが安全な手術につながる。本症例では術中移植尿管の走行を膀胱流入部まで追跡・確認できたが、腹膜外の深部を走行しており確認できない症例もある。術前に腹部CT検査や尿管ステント留置などで移植尿管の走行を確認してから手術に臨むことが有用であると考えられる[4]。また、発光式尿管カテーテル（Infrared illumination system: IRIS）を透視下に挿入し、安全に手術を施行したという報告もある[3]。

腎移植後の固有尿管についての詳細な報告はない。今回我々は事前にCTにて萎縮した両側腎臓および固有尿管を確認し手術に臨んだ。いずれの尿管も解剖学的走行に変化はなく、これらを術中同定し、ともに蠕動を確認した。低形成の尿管は術中に同定できないという報

告もあり[3]、直接的に腎機能に関与していない可能性も高いが、移植尿管と変わらず損傷ないように手術をすすめることが必要である。

腎移植後患者は、一般的に複数の免疫抑制剤やステロイドを内服しており、手術の際も休薬しないことが原則とされている。長期ステロイド投与患者では、急性副腎不全に対する予防としてステロイドカバーが必要となる[6]。免疫抑制治療が術後早期合併症に与える影響についてはこれまで多くの研究が行われてきたが、ミコフェノール酸モフェチルなどの代謝拮抗薬やタクロリムスやシクロスポリンなどのカルシニューリン阻害薬については術後合併症リスクを増加させないと報告されている。一方で、ステロイドの使用や長期の内科治療期間が術後合併症と関連する可能性が示唆されている[7]。また、エベロリムスなどのmTOR阻害薬は創傷治癒の遷延をきたすといった報告や出血を遷延させるとの報告があり[8]、術前の薬剤変更も考慮される[3]。

術前のステロイド投与は感染性合併症の発症と関与していることが報告されている[9]。ステロイドにより細胞増殖が抑制され創傷治癒が遅延する。また、細胞性免疫機能の低下によって易感染状態となるため、細菌感染や真菌感染を引き起こしやすくなる。Eriksenら[10]が行ったsystematic reviewでは、下部消化管吻合術を受けた全9564人の患者において、縫合不全発生率がステロイド内服群で6.77%であったのに対し、ステロイド非内服群で3.26%であったと示されている（95% CI: 2.94-3.58）。従来はステロイドカバーのため一律に大量のステロイドを投与されていたが、現在は侵襲の程度に応じて投与量を設定する方法が一般的である[6, 11, 12]。術前に手術侵襲や内服期間、内服量を考慮し、症例に応じたステロイドの量を投与することで、合併症の発生率を低下させることができる。

当院では腟断端を0-吸収糸にて単結紮縫合とすることが多いが、本症例は縫合不全の可能性が通常よりも高いため、より高張力で抗菌性のノットフリー縫合デバイスにて連続縫合とした。一般に、断端縫合糸の種類による断端離解の発生率の変化について明確な報告はない[13]。また断端離解予防には骨盤腹膜縫合が有用であるとの報告もあり、本症例でも正中部の骨盤腹膜を縫合した[14]。

【結語】

左腸骨窩へ腎移植された患者に対しTLHを施行した。腎移植後の患者には、低侵襲で感染リスクの少ない腹腔鏡手術が適していると考えられる。本症例では、移植尿管・固有尿管ともに走行を確認することができたが、過去の報告によるとその追跡が困難である可能性も高い。トロッカー挿入時の移植腎や尿管の損傷リスクを理解し、術前に腎移植の手術内容を理解し画像および術式を十分検討した上で手術に臨むことが求められる。また腎移植後は免疫抑制状態であり、感染リスクや創傷治癒遷延等の合併症の発生に注意が必要である。

本論文の要旨は第22回東海産婦人科内視鏡手術研究会学術講演会で発表した。開示すべき利益相反はない。

【文献】

1．日本臨床腎移植学会、日本移植学会．腎移植臨床登録集計報告（2021）2020年実施症例の集計報告と追跡調査結果．移植．2021;56(3):195-216.

2．Kakuda M, Kobayashi E, Tanaka Y, et al. Total laparoscopic hysterectomy for endometrial cancer in a renal transplantation patient receiving peritoneal dialysis: Case report and literature review. *Journal of Obstetrics and Gynaecology Research*. 2017;43(7).

3．Inamura T, Kishigami Y, Takanashi A, et al. Laparoscopic modified radical hysterectomy in a patient with prior renal transplantation: A case report Presented by Medical*Online. 日産婦内視鏡学会．2022;38(2):162-168.

4．貴島雅子、片岡惠子、松枝さやか、他．生体腎移植後に腹腔鏡手術を行った２症例．日産婦内視鏡学．2018;34(1):153-157.
5．Kinoshita A, Ishikawa H, Kenmochi T, et al. Two cases of laparoscopic surgery for the treatment of ovarian tumor following kidney transplantation. 日産婦内視鏡学会．2020;36(2):187-192.
6．淺野間理仁、森 大樹、栗田信浩、他．ステロイド長期投与患者における周術期ステロイドカバー．四国医誌．2010;66(3,4):85-90.
7．高橋賢一、羽根田祥、小島康弘、他．炎症性腸疾患における免疫抑制と周術期管理　―ステロイド以外について―．日本外科感染症学会雑誌．2018;15(6):660-668.
8．Nashan B, Citterio F. Wound healing complications and the use of mammalian target of rapamycin inhibitors in kidney transplantation: A critical review of the literature. *Transplantation*. 2012;94(6).
9．北喜基、荒木俊光、近藤 哲、他．炎症性腸疾患に対する術前ステロイド投与例における周術期の管理．日本外科感染症学会雑誌．2018;15(6):655-659.
10. Eriksen TF, Lassen CB, Gögenur I. Treatment with corticosteroids and the risk of anastomotic leakage following lower gastrointestinal surgery: A literature survey. *Colorectal Disease*. 2014;16(5).
11. Jung C, Inder WJ. Management of adrenal insufficiency during the stress of medical illness and surgery. *Medical Journal of Australia*. 2008;188(7).
12. Coursin DB, Wood KE. Corticosteroid supplementation for adrenal insufficiency. *JAMA*. 2002;287(2).
13. 羽田智則、安藤正明、金尾祐之、他．全腹腔鏡下腟式子宮全摘出術（TLH:Total Laparoscopic Hysterectomy）後の腟断端離開．日産婦内視鏡学会．2010;26(1):275-280.
14. 大貫 毅、阪西通夫、金杉 浩．子宮全摘術後の腟断端離開―骨盤腹膜縫合閉鎖の必要性．臨床婦人科産科．2014;68(12):1214-1216.

症例報告

前進剥離法に難渋した低突出度粘膜下筋腫に対する子宮鏡下手術の一例

JA静岡厚生連静岡厚生病院産婦人科[1)]
浜松医科大学産婦人科[2)]
浜松医療センター産婦人科[3)]
伊賀崎麻里[1)]、角田真貴[1)]、成味　恵[2)]、高橋慎治[3)]、中山　毅[1)]

A case report of difficult hysteroscopic myomectomy for deep infiltrating submucous myoma

Mari Igasaki[1)], Masataka Kakuda[1)], Megumi Narumi[2)], Shinji Takahashi[3)], Takeshi Nakayama[1)]
Department of Gynecology, JA Shizuoka Kosei Hospital[1)]
Department of Gynecology, Hamamatsu University School of Medicine[2)]
Department of Gynecology, Hamamatsu Medical Center[3)]

概要

子宮粘膜下筋腫は過多月経や過長月経を伴い、不妊症や不育症の原因となる。子宮内腔への突出度が高く、腫瘍径が小さな子宮粘膜下筋腫は、その低侵襲性や子宮温存ができることなどから患者満足度が高い子宮鏡下手術の適応となる。今回、術前評価では子宮鏡下手術での核出が可能と考えられたが、実際には子宮内腔への突出度が更に低く、周囲筋層との境界が不明瞭で、子宮筋腫の縮小も疑われたため核出に難渋した低突出度粘膜下筋腫を経験したので報告する。36歳、3妊2産、子宮内腔への突出度が40%、腫瘍径が15 mm、漿膜筋腫間距離が13 mmの子宮粘膜下筋腫に対し、子宮鏡下筋腫摘出術を施行した。月経5日目から2週間、ジエノゲストを内服し手術に臨んだ。硬性レゼクトスコープを用い、灌流圧の設定は手動ポンプで行ったところ、子宮筋腫は肉眼的に同定不可能だった。術中経腹超音波断層法では、後壁内膜に接する低エコー域の子宮粘膜下筋腫を疑う腫瘤を認めたが、リバウンド現象を用いても子宮内腔への突出度は上昇せず、同部位の子宮筋層を切離しても筋腫核は観察できなかった。経腹超音波断層法で筋腫の位置や大きさを確認しながら同部位の子宮筋層を少しずつ切離し、超音波断層法で粘膜下筋腫を疑う腫瘤が消失したことを確認し手術終了とした。後日、摘出した子宮筋層は組織学的に平滑筋腫の診断だった。子宮内腔への突出度が50%以下の低突出度粘膜下筋腫は、子宮鏡下手術での一期的な完全核出が容易では無いとされる。低突出度粘膜下筋腫に対する子宮鏡下手術は、その手術適応を事前に十分評価するとともに、前進剥離法での完全核出が困難な症例に対しては子宮筋層を切離した筋腫核出を行うことも有効と考えられた。

キーワード：Hysteroscopy, One-step hysteroscopic myomectomy, Sinking submucous myoma,

緒言

子宮内腔への突出度が50%以下の低突出度粘膜下筋腫は、子宮鏡下手術での一期的な完全核出が困難とされる。今回子宮内腔への突出度が40%の低突出度粘膜下筋腫に対し子宮鏡下手術を施行したところ、手術時に子宮筋

責任著者：中山　毅
著者連絡先：伊賀崎麻里
E-mail：mari1992815@yahoo.co.jp
（受付：2023年5月11日、採択：2023年8月28日）

腫が肉眼的に同定不可能となっていた症例を経験した。低突出度粘膜下筋腫に対する子宮鏡下手術の適応を再考するとともに、核出困難時の対処法も踏まえて報告する。

症例

36歳、3妊2産。10年前に子宮粘膜下筋腫に対し、子宮鏡下筋腫摘出術の既往がある。月経周期は27日整で、過多月経があり、鉄欠乏性貧血の診断で近医内科にて鉄剤が処方されていた。

【現病歴】

X年9月、近医婦人科で検診を受けたところ、15 mm大の粘膜下筋腫を疑う腫瘤を認めた。過多月経を認めるため手術適応と考えられ、同年10月、手術目的に当院紹介初診となった。子宮鏡ファイバー検査（灌流圧は子宮からの高低差により設定、50 cmH_2O程度）では内子宮口近くに内膜ポリープと、後壁に突出度40%の粘膜下筋腫を認めた。子宮鏡下手術が可能と判断し、子宮鏡下内膜ポリープ切除術、筋腫摘出術の方針となった。子宮内腔の視野確保を目的として月経5日目より手術日までの2週間、ジエノゲスト0.5 mgの内服を開始した。

【術前検査】

経腟超音波断層法：子宮内膜に接する15 mm大の粘膜下筋腫を疑う腫瘤を認めた（図1、A）。腫瘤と正常筋層との境界はやや不明瞭だがある程度同定できた。

病理検査：頸部細胞診NILM

子宮鏡検査：内子宮口近くに内膜ポリープと、後壁に突出度40%の粘膜下筋腫を認めた（図1、B・C）。

血液検査：WBC：4700/μL、RBC：420万/μL、Hb：12.9g/dL、Plt：26.2万/μL、Alb：4.4g/dL、T.Bil：0.58mg/dL、AST：15U/L、ALT：16U/L、LDH：145U/L、BUN：10.7mg/dL、Cre：0.78 mg/dL、Na：140mmol/L、K：4.0mmol/L、Cl：104mmol/L、PT：12.0秒、PT-INR：0.97、APTT：30.6秒、Fib：273mg/dL

骨盤部単純MRI検査：子宮体部後壁粘膜下に突出度30-40%、15 mm大の筋腫を認めた。漿膜筋腫間距離は13 mmだった。内部にT1WI、T2WIともに高信号を呈する領域があり、出血成分の存在が疑われた。（図1、D・E）。

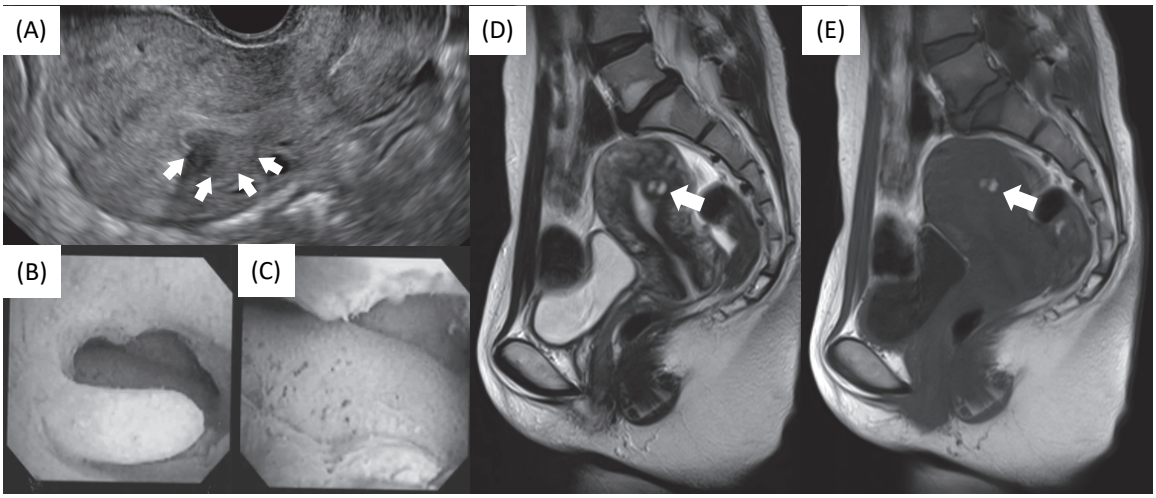

図1　術前検査所見

（A）経腟超音波断層法：子宮後壁に粘膜下筋腫を疑う腫瘤を認めた。腫瘤と正常筋層との境界はやや不明瞭だが同定できた（矢印）。右から2番目の矢印が子宮漿膜に最も近い腫瘤位置となる

（B）子宮鏡検査：内膜ポリープを認めた

（C）子宮鏡検査：子宮後壁に突出度40%の粘膜下筋腫を認めた

（D）MRI（T2WI、矢状断面）：後壁に突出度30-40%、15mm大の粘膜下筋腫（矢印）を認めた。漿膜筋腫間距離は13mmだった。筋腫内部は高信号となっていた

（E）MRI（T1WI、矢状断面）：筋腫内部は高信号となっている（矢印）

【手術経過】

手術当日、吸湿性頸管拡張剤（ラミセル® 3 mm、日本メドトロニック株式会社）を子宮頸管に挿入した。手術は全身麻酔下に砕石位で行った。ヘガール子宮頸管拡張器でNo.12まで子宮頸管拡張を実施後、硬性レゼクトスコープ（OES Pro ヒステロレゼクトスコープシステム、オリンパスメディカルシステムズ株式会社）で子宮腔内の観察を開始した。灌流圧は子宮からの高低差に設定していたが（100 cmH_2O程度）、視野不良のため灌流液の入ったバッグを手動で加圧する手動ポンプへ切り替えた。内子宮口付近に8 mm大の内膜ポリープを認めたが、子宮後壁は平滑で、術前に認めていた子宮粘膜下筋腫を認めなかった（図2、A・B）。まずU字型電極を用い、鈍的に内膜ポリープを切除し摘出した。再度子宮腔内を観察したが、粘膜下筋腫を疑う腫瘤を確認できなかった。術中経腹超音波断層法では、子宮後壁内膜に接する低エコー域の粘膜下筋腫を疑う腫瘤を認めたが、同部位の子宮筋層を切離しても筋腫核は見つからなかった（図2、C）。灌流圧の設定を手動ポンプから子宮との高低差に変更し（50cmH_2O程度）、経腹超音波断層法を併用し子宮鏡下での観察を繰り返したが、子宮内腔に突出する筋腫核は同定できなかった。経腹超音波断層法で筋腫の位置や大きさ、漿膜筋腫間距離を繰り返し確認しながら、同部位の子宮筋層をU字型電極で少しずつ切離した（図2、D・E・F）。筋層切離を続けても子宮鏡下に筋腫核は同定されず、正常筋層との境界は不明瞭であったが、経腹超音波断層法で粘膜下筋腫を疑う腫瘤が消失したことを確認し筋層切離を終了した（図2、G・H）。止血確認後、子宮腔内に病変部位を目的として子宮内避妊器具（FD-1®、不二ラテックス株式会社）を挿入し手術終了とした。手術時間1時間2分、出血量11 ccだった。

【病理検査】

内膜ポリープとして摘出した検体は、概ね分泌後期様の内膜組織で、ポリープとしての局面がはっきりしなかった。腺腔の拡張や異型性はなく、増殖症の所見は見られなかった。子宮筋層として摘出した検体は、棍棒状中型の核を持った紡錘形細胞の錯綜した束状の増

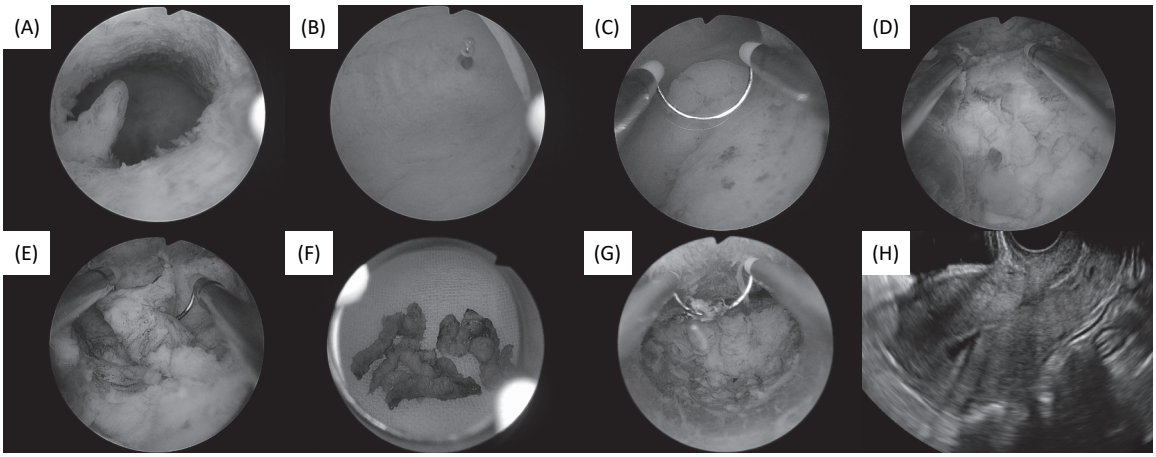

図2　手術所見

（A）内子宮口付近に内膜ポリープを認めた
（B）子宮後壁には子宮粘膜下筋腫を疑う腫瘤像を認めない
（C）子宮後壁の筋層を切離しても筋腫核を認めない
（D）子宮筋層を少しずつ切離した
（E）筋腫核は同定できず、正常筋層との境界は不明瞭だった
（F）摘出した子宮筋層。後に病理検査で平滑筋腫の診断となった
（G）手術終了時の子宮腔内の様子
（H）手術終了時の経腹超音波断層法。粘膜下筋腫を疑う腫瘤を認めない

殖が認められ、平滑筋腫の診断となった（図3）。ER 70%、PgR 80%、MIB-1 20%だった。

【術後経過】

術後経過は良好で、手術翌日に退院となった。手術翌日の血液検査では、E2 376.0 pg/mLであった。術後1ヶ月でFD-1を抜去した。経腟超音波断層法では、明らかな粘膜下筋腫を認めなかった。術後1ヶ月半で子宮鏡検査を行い、術前に認めていたような粘膜下筋腫は認めず子宮腔内は概ね整だった（図4、A・B）。骨盤部単純MRI検査でも同様に粘膜下筋腫を疑う腫瘤を認めず、完全核出できたと判断した（図4、C）。術後4ヶ月の時点でも子宮鏡検査を施行したが、粘膜下筋腫の再発を疑う所見は無く、過多月経も改善しているためフォロー終了となった。

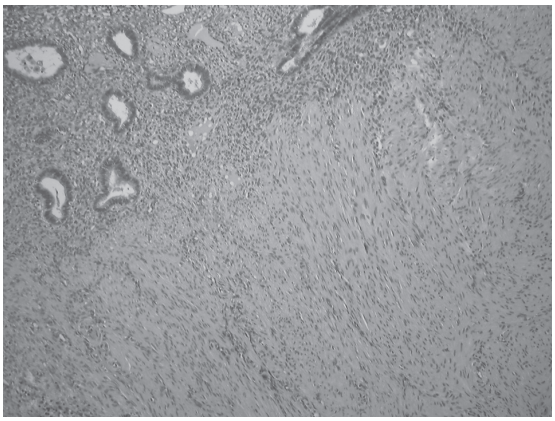

図3　病理検査（HE染色、100倍）
紡錘形細胞の錯綜した束状の増殖が認められ、平滑筋腫の診断

考察

子宮粘膜下筋腫は過多月経、過長月経、不正性器出血などを伴い、不妊症や不育症の原因となることがある[1)]。有症状の子宮粘膜下筋腫は手術適応と考えられ、低侵襲で患者満足度も高い子宮鏡下筋腫摘出術の適応となる。子宮鏡下手術の適応となる条件は、筋腫径30 mm以下かつ子宮内腔への突出度50%以上が目安とされているが、術者の力量により手術適応の拡大は許容されるとされており、明確な基準は無い[2),3)]。しかし既報によれば、筋腫径が30 mm以上、子宮内腔への突出度が50%以下の症例では手術時間の有意な延長や不完

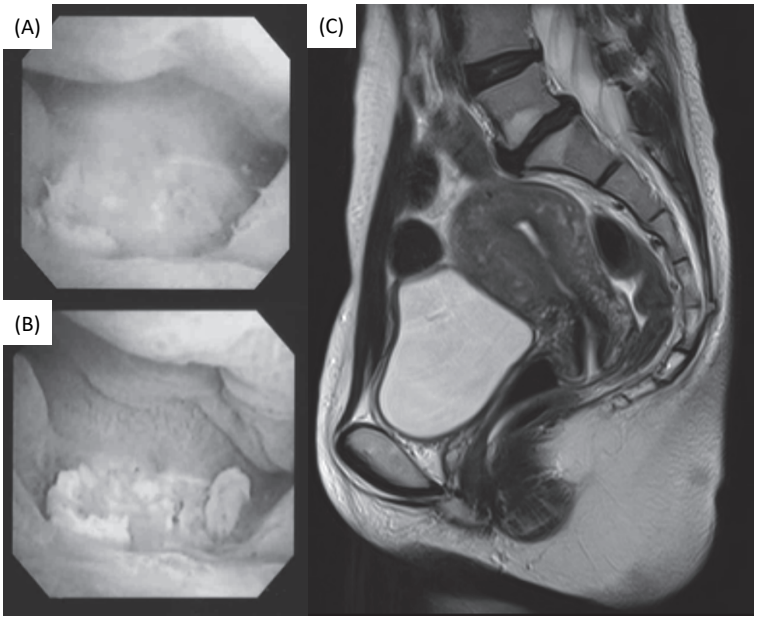

図4　術後検査所見
（A）子宮鏡検査：後壁に、筋層切離痕を認めた
（B）子宮鏡検査：子宮腔内に粘膜下筋腫を疑う腫瘤を認めない
（C）MRI（T2WI、矢状断面）：粘膜下筋腫を疑う腫瘤を認めない

全摘出などが認められ、術中術後の合併症にも注意が必要とされる[4)-6)]。

子宮内腔への突出度が50%以下の低突出度粘膜下筋腫は、子宮内圧の上昇により子宮鏡下に観察しづらくなり、“sinking submucous myoma”と呼ばれる[7),8)]。このような低突出度粘膜下筋腫は筋腫牽引による子宮収縮や、子宮内圧を急激に下げるリバウンド現象により子宮内腔への突出度が増し、“sinking”現象が起こりにくくなるとされる。また低突出度粘膜下筋腫は、子宮鏡下で筋腫核に鈍的に前進剥離を加え子宮内腔への突出度を更に高めた状態で捻除する前進剥離法で、完全核出が可能になると報告されている。子宮内腔への突出度が上昇しやすく、前進剥離法が有効な条件としては、筋腫径30 mm以下、漿膜筋腫間距離6 mm以上に加え、筋腫核と正常筋層の境界が明瞭であることが述べられている[4),7),8)]。

本症例は再発症例のため根治的治療を希望されたことにより手術治療を選択し、子宮内腔への突出度が40%と低突出度粘膜下筋腫に相当していたが、筋腫径は小さく、漿膜筋腫間距離も十分だったため、子宮鏡下手術での核出が可能と判断していた。しかし実際は、リバウンド現象などを用いても子宮内腔への突出度が上昇する腫瘤を観察することができず、筋腫核と正常筋層の境界も不明瞭で前進剥離法での核出が困難だった。

本症例が前進剥離法での筋腫核出に難渋した要因については複数考えられた。まず、術前に子宮内腔への突出度を40%と評価していたが、実際は更に突出度が低かったと考えられた。粘膜下筋腫の子宮内腔への突出度は術式を判断する上で重要であるが、正確な術前評価は難しいとされる[4),9),10)]。当施設では、経腟超音波断層法、子宮鏡検査、MRIから総合的に突出度を判断しているが、実際の子宮鏡下手術時には術前評価と異なった突出度である印象を受ける粘膜下筋腫も存在する。更に本症例は、筋腫核と正常筋層との境界が極めて不明瞭だった。筋腫核と正常筋層との境界にはmyoma pseudocapsule（MPC）と呼ばれる疎な結合織が存在することが知られており[11)]、前進剥離法ではこの結合織を筋層側に残し筋腫核を核出している。MPCは血管を多く含むため超音波カラードップラー法で筋腫周囲にring of fireと呼ばれるエコー域を呈し、子宮鏡下手術時にも肉眼でその存在を確認することができる[12)]。本症例は術前にMPCの存在が確認できでいなかったが、筋腫核と正常筋層との境界が不明瞭な可能性があるとの認識は不足していた。また、本症例は術前のMRI画像で筋腫内部の出血が指摘されており、出血の自然吸収や、術前ジエノゲスト内服による筋腫縮小[13)]、自然経過による筋腫縮小の可能性もあり[14),15)]、子宮鏡下手術での核出困難につながっていたのではないかと考えられた。

低突出度粘膜下筋腫に対して子宮鏡下手術を行う場合には、術前評価を念入りに行うべきであると考える。子宮内腔への突出度の評価が難しければ、子宮鏡検査時に灌流圧を手動ポンプに設定したり、ソノヒステログラフィーを行ったりすることも考慮すべきであろう。また筋腫核出の術前には超音波カラードップラー法でMPCを確認し、筋腫核と正常筋層との境界を意識しておくことが必要である。更に安易な術前のホルモン療法はsinking submucous myomaを併発する恐れがあり[7)]、ホルモン療法による利点を十分理解した上での使用が求められる。

低突出度粘膜下筋腫に対しては前進剥離法が有効とされるが、子宮内腔への突出度が非常に低く筋腫核と正常筋層との境界が不明瞭な症例では、前進剥離法が困難なことがある。その場合、本症例のように超音波断層法下に子宮筋層を切離することが筋腫の完全核出につながることがある（図5）。本術式は正常筋層が菲薄化し妊娠時の子宮破裂のリスクもあるため、最適な術式については今後も検討が必要と考えられた。

結語

術前評価では40%の突出度と考えられたが、実際の子宮鏡下手術では突出度が更に低い子宮粘膜下筋腫の症例を経験した。低突出度粘

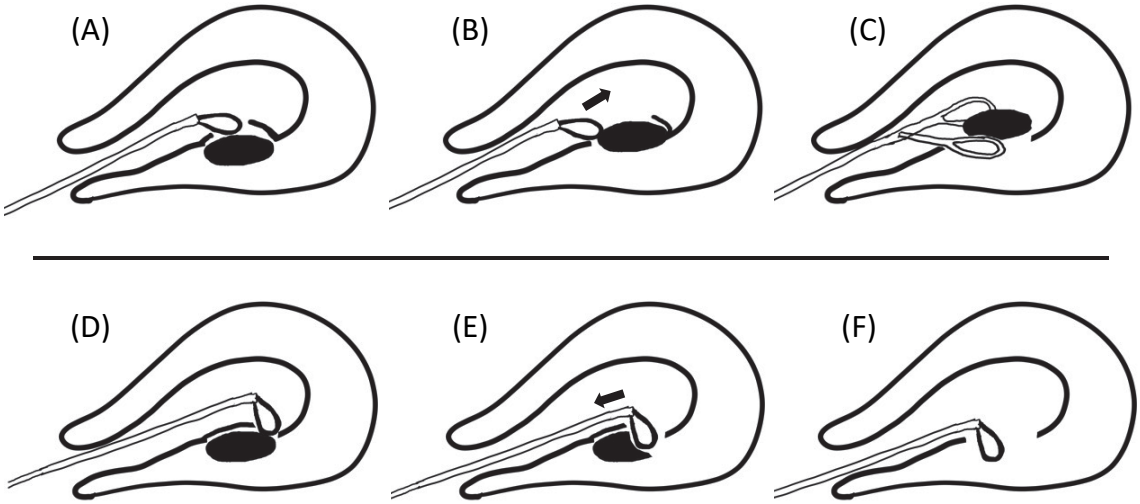

図５　前進剥離法と筋層切離法の比較

（A）～（C）　前進剥離法：子宮内膜を剥離後、筋腫核を鈍的に前進剥離し、鉗子で筋腫を捻除し摘出する
（D）～（F）　筋層切離法：超音波断層法下に、筋腫核が完全核出される深さで子宮筋層を切離する

膜下筋腫に対し子宮鏡下手術を行う際には、超音波カラードップラー法を用いてMPCの存在を意識し、また前進剥離法での核出が困難な症例もあることを想定する必要があると考えさせられた。

今回の症例報告に対し、開示すべき利益相反はありません。

本論文の要旨は第6回日本子宮鏡研究会（富山）において発表した。

【文献】

1）Pritts EA, Parker WH, Olive DL,et al. Fibroids and infertility: an updated systematic review of the evidence. Fertil Stetil 2009; 91: 1215-23
2）日本産科婦人科学会／日本産婦人科医会編。産婦人科診療ガイドライン-婦人科外来編2020 CQ214: 62-63
3）日本産科婦人科内視鏡学会編。産婦人科内視鏡手術ガイドライン2019年版 CQ32: 170-174
4）野見山真理、有馬薫、牧田涼子、他。低突出度粘膜下筋腫に対する術式の選択基準に関する検討。日産婦内視鏡学会 2011; 27(1): 278-283
5）平林啓、三原由実子、平田博子、他。当院における子宮粘膜下筋腫67例に対する子宮鏡下筋腫摘出術の治療成績。現代産婦人科 2014; 63(1): 117-121
6）手島薫、坂本愛子、酒井華乃、他。当院における粘膜下筋腫に対する子宮鏡下手術の治療成績について。日産婦内視鏡学会 2017; 33(2): 147-152
7）Lin BL, Akiba Y, Iwata Y. One-Step hysteroscopic removal of sinking submucous myoma in two infertile patients. Fertil Steril 2000; 74(5): 1035-1038
8）Kang FW, Yang HC, Chen MJ, et al. One-step hysteroscopic removal of large sinking submucous myoma. Taiwan J Obstet Gynecol 2007; 47(2): 238-240
9）Lasmar RB, Lasmar BP, Moawad NS. Hysteroscopic myomectomy. Medicina 2022; 58(11): 1627
10）Sardo ADS, Mazzon I, Bramante S, et al. Hysteroscopic myomectomy: a comprehensive review of surgical techniques. Hum Reprod Update 2008; 14(2): 101-119
11）Malvasi A, Cavallotti C, Morroni M, et al. Uterine fibroid pseudocapsule studied by transmission electron microscopy. Eur J Obstet Gynecol Reprod Biol 2012; 162(2): 187-191

12) Ikemoto Y, Nagai S, Tejima K, et al.Postsurgical intrauterine adhesions after hysteroscopic myomectomy using the myoma pseudocapsule preservation technique evaluated by second-look hysteroscopy: a retrospective comparative study. J Minin Invasice Gynecol 2022; 29(8): 998-1002
13) Ichigo S, Takagi H, Matsunami K, et al. Benefical effects of dienogest on uterine myoma volume: a retrospective controlled study comparing with gonadotropin-releasing hormone agonist. Arch Gynecol Obstet 2011; 284: 667-670
14) David M, Adams L, Stupin JH. Natural Size Development of Myomata-Ultrasound Observational Study of 55 Premenopausal Patients. Geburtsh Frauenheilk 2014; 74: 75-80
15) Dewaay DJ, Syrop CH, Nygaard IE et al. Natural history of uterine polyps and leiomyomata. Obstet Gynecol 2002; 100: 3-7

東海産婦人科内視鏡手術研究会会則

第１条　名称

本会は、「東海産婦人科内視鏡手術研究会」と称する。

第２条　目的

本会は、東海地方における産婦人科領域の内視鏡下手術の発展、普及のために最新の学術情報の交換や技術習得を行うことを目的とする。

第３条　活動

本会は、第２条の目的のため、原則年１回の学術講演会と実技研修会を開催する。

第４条　会員

１．本会に参加を申請し、本会が承認した者を会員とする。
２．本会は一般会員、名誉会員、功労会員、賛助会員をもって構成する。
３．一般会員は、医師およびコメディカルスタッフとし、賛助会員は本会の活動を支援する会員とする。

第５条　役員

本会に以下の役員を置く。

代表世話人	１名
世話人	若干名
幹事	若干名
監事	若干名
顧問	若干名
幹事補佐	若干名

幹事は世話人の中から互選され世話人会の議を経て代表世話人が委託する。
幹事は、会計、学術、編集、実技研修、渉外・庶務の役割を遂行する。
幹事補佐は世話人会の議を経て代表世話人が委託する。幹事補佐は、幹事を補佐し日常の業務を行う。

第６条　役員の選出

１．役員は会員から選出される。
２．役員は世話人会で互選によって選出され、総会にて承認を得る。
３．世話人は次に掲げる各号に該当する場合には世話人資格を失う。
(1) 会員の資格を喪失したとき
(2) 原則として満65歳に達したとき（但し、代表世話人はその限りでない）
(3) 世話人会に5回連続して欠席、または研究会に3年連続して欠席したとき

第７条　総会

１．総会は、一般会員によって構成する。

２．総会は、学術講演会の際に開催する。

３．総会での議決事項は、学術講演会に出席した会員の過半数をもって決定する。

第８条　世話人会

１．世話人会は、世話人および代表世話人にて構成される。

２．代表世話人は世話人会を開催し、会全般の運営を検討する。

第９条　会の運営

１．会の実務的な運営は世話人会に一任される。

２．議決が必要な重要事項は、総会にて議決を行う。

第１０条　会費

１．本会は会運営のため、会費として「当日会費」を徴収する。

２．会費額は細則にて決める。

３．会費額の変更は、総会の承認を必要とする。

４．名誉会員、功労会員は会費を免除する。

第１１条　会計

本会の収支決算は会計年度毎に作成し、監事の監査を受けた後、世話人会での承認を得る。

第１２条　会則の変更

会則の変更は世話人会の承認を得た後、総会の承認を受ける。

第１３条　（事務局）

本会の事務局を　藤田医科大学　産科婦人科学教室（愛知県豊明市沓掛町田楽ヶ窪1-98）に置く。

《細則》

・第４条　会員

名誉会員の選考基準

名誉会員は65歳以上で次の各号を満たすもの。

１．本研究会の発展に顕著な業績を残したもの

２．本研究会学術集会で顕著な業績を発表したもの

３．世話人、監事に通算5年以上就任したもの

世話人は名誉会員を代表世話人に推薦し、代表世話人はそれを世話人会にはかり総会の承認を受ける。

功労会員の選考基準

功労会員は65歳以上で次の各号を満たすもの。

１．本研究会の発展に功労のあったもの

２．本研究会の役員、会員に通算5年以上就任したもの

世話人は功労会員を代表世話人に推薦し、代表世話人はそれを世話人会にはかり総会の承認を受ける。

・第１０条　会費
「当日会費」を3,000円とする。

《附則》
・本会則は、平成11年10月30日より施行する。
・本会の会計年度は毎年4月1日より翌年3月31 日までの1年間とする。
・一部改定：平成16年10月23日
・一部改定：平成25年11月11日
・一部改定：平成28年10月1日
・一部改定：平成29年10月14日
・一部改定：令和4年10月29日

東海産婦人科内視鏡手術研究会　履歴

開催回数	日時	会場	一般演題座長	一般演題発表施設	特別講演座長	特別講演	ワークショップテーマ	座長	症例提示施設	参加人数
第１回	1999/10/30	栄ガスビル	正橋鉄夫	藤田保健衛生	可世木成明	「婦人科内視鏡の現状と将来への展望」 日本大学医学部産婦人科 教授　佐藤和雄	未実施			
				名古屋大学						
				県立多治見						
			浅井光興	愛知医大						
				可世木病院						
				岐阜市民						
			生田克夫	東市民						
				新城市民						
				公立陶生						
第２回	2000/10/28	栄ガスビル	竹田明宏	名古屋大学	廣田　穣	「腹腔鏡下手術の歴史と現況」 荘病院（日本産婦人科内視鏡学会前理事長） 岩田嘉行	気腹法VS腹壁吊り上げ法 ーその実際とメリット・デメリット	生田克夫	可世木病院	
				岐阜市民					岐阜市民	
				鈴鹿中央					藤田保健衛生	
			田窪伸一郎	東海中央						
				飯田市立					＊追加発言	
				県立多治見					八女総合	
第３回	2001/10/27	栄ガスビル	可世木成明	藤田保健衛生	竹田明宏	「子宮鏡下手術の進歩」 市立川崎病院　産婦人科参事 首都医科大学・西安医科大学客員教授 教授　林　保良	腹腔鏡下子宮外妊娠手術の実際	伊藤　誠	聖霊	
				トヨタ記念					藤田保健衛生	
				岐阜市民					愛知医大	
			山本和重	トヨタ記念					大雄会	
				県立多治見					名城	
				東海中央					岐阜市民	
									県立多治見	
第４回	2002/10/29	ヒルトン名古屋	正橋鉄夫	藤田保健衛生	生田克夫	「婦人科領域おける鏡視下手術の現況 ー限界を求めてー」 倉敷成人病センター産婦人科医長 安藤正明	卵巣腫瘍に対する 腹腔鏡下手術	竹田明宏	県立多治見	130名
				名古屋大学					名古屋市立大学	
			浅井光興	岐阜市民					岐阜市民	
				済生会松阪総合					藤田保健衛生	
				県立志摩						
				県立多治見						
第５回	2003/10/25	ヒルトン名古屋	生田克夫	可世木病院	正橋鉄夫	「超音波エネルギー手術器械の統合 ー再利用を配慮したトロッカー、 シザース、吸引器ー」 藤田保健衛生大学坂文種報徳會 院長　外科教授 松本純夫	腹腔鏡を用いた子宮全摘術	廣田　穣	聖霊	126名
				東市民					県立多治見	
				愛知医大					岐阜市民	
			菅谷　健	トヨタ記念					藤田保健衛生	
				岐阜市民						
				山田日赤						
			田窪伸一郎	県立志摩						
				県立多治見						
第６回	2004/10/23	名古屋クレストン	塚田和彦	藤田保健衛生	野口昌良	「産婦人科における内視鏡下手術の 現状と未来」 近畿大学医学部　産婦人科教室 教授　星合　昊	わたしが勧める内視鏡下 筋腫核出術	正橋鉄夫	藤田保健衛生	145名
				公立陶生					県立多治見	
				東市民					岐阜市民	
				聖隷浜松					可世木病院	
			菅谷　健	愛知医大						
				岐阜市民						
				県立多治見						
				聖隷浜松						
第７回	2005/10/15	栄ガスビル	浅井光興	藤田保健衛生	田窪伸一郎	「腹腔鏡下子宮筋腫核手術（LM）の 適応と限界」 順天堂大学医学　産婦人科教室 助教授　武内裕之	合併症とその対策	山本和重	藤田保健衛生	102名
				名古屋市立東市民					県立多治見	
				可世木病院					名古屋市立東市民	
				公立陶生					済生会松阪	
				名古屋大学					岐阜市民	
				成田病院						
			菅谷　健	公立陶生						
				県立志摩						
				岐阜市民						
				県立多治見						
				県立志摩						
第８回	2006/10/21	第２豊田ホール	田中浩彦	藤田保健衛生大学	正橋鉄夫	「技術認定医制度の変遷および ガイドライン作成に関する諸問題」 日本医科大学　女性診療科・産科 教授　可世木久幸	子宮内膜症に対する 腹腔鏡手術	田窪伸一郎	岐阜市民病院	93名
				名城病院					可世木病院/藤田保健衛生	
				県立多治見病院					名古屋市立東市民病院	
				聖隷浜松病院					名古屋大学	
				静岡厚生病院						
					浅井光興	「腹腔鏡下直腸手術とトレーニング」 北里大学医学部　外科学 教授　渡邊昌彦				
第９回	2007/10/20	第２豊田ホール	竹田明宏	藤田保健衛生大学	山本和重	「都市型内視鏡手術センター」 四谷メディカルキューブ ウィメンズセンター長 子安保喜	こんな時どうする ー私が勧める内視鏡手術の 手術手技	村上　勇	名城病院	90名
				愛知医科大学					聖隷浜松病院	
				成田病院					岐阜市民病院	
				名古屋第一日赤病院					藤田保健衛生大学	
				県立多治見病院					三重県立総合医療センター	
									県立多治見病院	
									可世木病院	
第10回	2008/10/18	ミッドランドホール	大沢政巳	藤田保健衛生大学	野口昌良	「婦人科腹腔鏡の現状と将来展望」 日本産科婦人科内視鏡学会　理事長 国際医療福祉大学　教授 堤　治	子宮筋腫の低侵襲性治療ー 腹腔鏡下筋腫核出術　vs 子宮動脈塞栓術（UAE）/ 集束超音波治療（FUS）	塚田和彦	県立多治見病院	109名
				中日病院					藤田保健衛生大学	
				東市民病院					済生会滋賀県病院	
				済生会松阪総合病院					新須磨病院	
			篠原康一	岐阜市民病院						
				成田病院						
				名古屋大学						
			竹内茂人	浜松医科大学						
				県立多治見病院						
				公立八女総合病院						

開催回数	日時	会場	一般演題座長	一般演題発表施設	特別講演座長	特別講演	ワークショップテーマ	座長	症例提示施設	参加人数
第11回	2009/10/17	ミッドランドホール	岩瀬　明	県立多治見病院 公立陶生病院 浜松医科大学 藤田保健衛生大学 名古屋大学 岐阜市民病院	廣田　穣	「重症子宮腺筋症の新しい治療戦略 ～内科的治療から外科的治療まで～」 加藤レディースクリニック 長田尚夫	「婦人科内視鏡手術 （腹腔鏡/子宮鏡/卵管鏡） における機材選択と 操作のコツ」	尾崎智哉	コヴィディエンジャパン ジョンソン・エンド・ジョンソン 名古屋市立東市民 愛知医科大学 三重県立総合医療センター 浜松医科大学 成田病院 済生会松阪総合病院	124名
第12回	2010/10/16	ミッドランドホール	山本和重 正橋鉄夫	名古屋大学 豊田厚生病院 東市民病院 豊田厚生病院 名古屋第一日赤病院 岐阜市民病院 県立多治見病院 浜松医科大学 八千代病院	篠原康一	「消化器領域における ロボット手術の最前線」 藤田保健衛生大学　上部消化管外科 教授　宇山一朗	「不妊と内視鏡手術 ー私が実践する妊孕性温存・ 回復手術-」	田中浩彦	済生会松阪総合病院 藤田保健衛生大学 可世木病院 さわだウィメンズクリニック 成田病院	88名
第13回	2011/10/15	ミッドランドホール	村上　勇 生田克夫	浜松医科大学 浜松医科大学 聖隷三方原病院 東部医療センター 名古屋大学 名古屋第一日赤病院 聖隷浜松病院 三重県立総合医療C 岐阜市民病院	可世木成明	「ロボット支援手術の産婦人科 における導入」 東京医科大学　産婦人科学教室 主任教授　井坂恵一	「内視鏡手術の新たな試み」	浅井光興	県立多治見病院 藤田保健衛生大学 愛知医科大学 富山県立中央病院	103名
第14回	2012/10/13	ウインクあいち	竹田明宏 宮部勇樹 渋谷伸一	豊田厚生 成田病院 藤田保健衛生大学 聖隷三方原病院 名古屋第一日赤病院 三重大学 伊東市民病院 鈴木病院 聖隷三方原病院	廣田　穣	「技術認定医指導施設の認定」 慶應義塾大学医学部　産婦人科 主任教授　吉村泰典	「症例から学んだ 私の手術手技」	正橋鉄夫 望月　修	県立多治見病院 静岡厚生病院 浜松医科大学 岐阜市民病院 藤保大坂種病院 東部医療センター 名古屋大学 三重県立総合医療センター 公立八女総合病院	130名
第15回	2014/10/25	ミッドランドホール	第1会場（ミッドランドホール）		会場：ミッドランドホール		会場：ミッドランドホール			182名
			大沢政巳 （Session 1）	東部医療センター 一宮西病院 豊橋市民病院 豊川市民病院 トヨタ記念病院 三重県立総合医療C	特別講演座長 村上　勇	特別講演 「子宮腺筋症の病因とその保存手術」 独立行政法人国立病院機構 霞ヶ浦医療センター 特別診療役・名誉院長 西田正人	「Minimally access surgery」	宮部勇樹	鈴木病院 豊橋市民病院 キャッスルベルクリニック 藤保大坂種病院	
			篠原康一 （Session 2）	名古屋第一日赤病院 豊橋市民病院 三重県立総合医療C 三重県立総合医療C 岐阜大学 静岡がんセンター						
			第2会場（会議室C）		会場：ミッドランドホール					
			岩瀬　明 （Session 3）	刈谷豊田総合病院 一宮西病院 岐阜市民病院 三重県立総合医療C 岐阜大学 鈴木病院	イブニングセミナー 座長 廣田　穣	イブニングセミナー 「3D内視鏡による精緻な腹腔鏡手術」 藤田保健衛生大学　産婦人科 講師　西尾永司				
			山本和重 （Session 4）	名古屋大学 聖隷三方原病院 県立多治見病院 焼津市立病院 静岡厚生病院 焼津市立病院						
第16回	2015/10/10	ミッドランドホール	第1会場（ミッドランドホール）		会場：ミッドランドホール		会場：ミッドランドホール			139名
			矢野竜一朗 （Session 1）	西部医療センター 名古屋大学 刈谷豊田総合病院 鈴木病院 いなべ総合病院 済生会松阪総合病院	特別講演座長 望月　修	特別講演 「あの手この手の産婦人科腹腔鏡下手術」 石川県立中央病院　産婦人科 部長 干場　勉	「腹腔鏡下子宮全摘術 ートレーニーから プロクターまで」	竹内茂人	豊橋市民病院 刈谷豊田総合病院 豊田厚生病院 藤田保健衛生大学	
			田中浩彦 （Session 2）	東部医療センター 豊橋市民病院 岐阜大学 三重県立総合医療C 静岡がんセンター						
			第2会場（会議室C）		会場：ミッドランドホール					
			竹田明宏 （Session 3）	キャッスルベルクリニック 刈谷豊田総合病院 名古屋第一赤十字病院 豊橋市民病院 浜松医科大学 豊橋市民病院	イブニングセミナー 座長 篠原康一	イブニングセミナー 『Reduced port surgeryにおける 新しいエネルギーデバイスの 安全な使用と有用性について』 藤田保健衛生大学坂文種報徳會病院 産婦人科 講師　塚田和彦				
			岩瀬　明 （Session 4）	藤田保健衛生大学 名古屋記念病院 県立多治見病院 岐阜市民病院 岐阜大学 三重県立総合医療C						

開催回数	日時	会場	一般演題座長	一般演題発表施設	特別講演座長	特別講演	ワークショップテーマ	座長	症例提示施設	参加人数
第17回	2016/10/1	ミッドランドホール	第1会場（ミッドランドホール）		会場：ミッドランドホール		会場：ミッドランドホール			152名
			近藤英司（Session 1）	豊橋市民病院	特別講演座長	特別講演	「機構認定講習特別プログラム：悪性疾患と腹腔鏡手術」	田中浩彦	豊橋市民病院	
				三重県立総合医療C	岩瀬　明	「腹腔鏡下手術のスキルアップと教育の極意」 順天堂大学　産婦人科学講座 教授　北出　真理			藤田保健衛生大学	
				豊橋市民病院					豊橋市民病院	
				豊田厚生病院					静岡がんセンター	
				藤枝市立総合病院					三重大学	
				三重県立総合医療C						
			村上　勇（Session 2）	岐阜市民病院						
				鈴木病院						
				浜松医科大学						
				豊田総合病院						
				藤田保健衛生大学						
				豊橋市民病院						
			第2会場（会議室C）							
			渋谷伸一（Session 3）	名古屋大学						
				藤田保健衛生坂種病院						
				東部医療センター						
				岐阜市民病院						
				静岡厚生病院						
				成田病院						
			正橋鉄夫（Session 4）	岐阜大学						
				岐阜大学						
				豊橋市民病院						
				多治見病院						
				聖隷浜松病院						
				名古屋大学						
第18回	2017/10/14	ミッドランドホール	第1会場（ミッドランドホール）		会場：ミッドランドホール				症例提示施設	165名
			梅村康太（Session 1）	常滑市民病院	特別講演座長	特別講演	ワークショップテーマ	WS座長	藤田保健衛生大学	
				常滑市民病院	藤井多久磨	「技術認定医と施設認定を得るために」 日本産科婦人科内視鏡学会　理事長 日本医科大学産婦人科学教室 主任教授　竹下　俊行	機構認定講習特別プログラム：若手教育としての「やっちゃいけない集」 特別コメンテーター 順天堂大学医学部附属浦安病院　産婦人科 先任准教授　菊地　盤	竹田明宏	豊橋市民病院	
				トヨタ記念病院					豊田厚生病院	
				豊橋市民病院					順天堂大学医学部附属浦安病院	
				三重大学						
			本橋　卓（Session 2）	トヨタ記念病院						
				トヨタ記念病院						
				三重県立総合医療C						
				三重県立総合医療C						
				三重県立総合医療C						
			近藤英司（Session 3）	豊橋市民病院						
				豊橋市民病院						
				刈谷豊田総合病院						
				トヨタ記念病院	イブニングセミナー座長	イブニングセミナー				
				トヨタ記念病院						
				トヨタ記念病院	西澤春紀	「腹腔鏡手術における癒着防止吸収性バリア-アドスプレー®の使用経験」 藤田保健衛生大学　産婦人科 大脇　晶子 「婦人科悪性腫瘍手術におけるアドスプレーの使用経験」 豊橋市民病院　梅村　康太				
			第2会場（会議室C）							
			篠原康一（Session 4）	東部医療センター						
				豊橋市民病院						
				岐阜市民病院						
				坂種病院						
				藤田保健衛生大学						
			中山　毅（Session 5）	キャッスルベルクリニック						
				藤田保健衛生大学						
				豊田厚生病院						
				トヨタ記念病院						
				豊橋市民病院						
			山本和重（Session 6）	岐阜市民病院						
				静岡厚生病院						
				多治見病院						
				豊橋市民病院						
				キャッスルベルクリニック						
				豊橋市民病院						

開催回数	日時	会場	一般演題座長	一般演題発表施設	特別講演座長	特別講演	ワークショップテーマ	座長	症例提示施設	参加人数
第19回	2018/10/27	名古屋コンベンションホール	第1会場（メインホールA）		会場：メインホールA				症例提示施設	159名
			矢野竜一郎（Session 1）	東部医療センター	特別講演座長	特別講演	ワークショップテーマ	WS座長	三重大学	
				中部労災病院	梅村康太	「IRCADから学ぶ腹腔鏡手術の剥離・運針テクニック」 ～Bimanual techniqueをマスターしよう！～ 亀田総合病院　ウロギネ科部長・ウロギネコロジーセンター　センター長 野村　昌良	妊婦に対する腹腔鏡手術 指定講師：岐阜県立多治見病院　竹田明宏	竹田明宏 西尾永司	三重県立総合医療C	
				静岡厚生病院					東部医療センター	
				豊橋市民病院					岐阜市民病院	
				豊橋市民病院					多治見病院	
			髙橋伸卓（Session 2）	トヨタ記念病院						
				豊橋市民病院						
				愛知医科大学						
				トヨタ記念病院						
				三重県立総合医療C						
			第2会場（中会議室302）							
			安江　朗（Session 3）	刈谷豊田総合病院						
				トヨタ記念病院						
				静岡赤十字病院	イブニングセミナーA 座長	イブニングセミナーA				
				多治見病院						
				豊橋市民病院	篠原康一	誰でもできるTLH -みんな目指そう認定医- 三重大学　近藤英司				
			竹内茂人（Session 4）	鈴木病院						
				藤田医科大学						
				浜松医科大学						
				三重県立総合医療C						
				藤田医科大学						
				豊田厚生						
			第3会場（中会議室301）							
			市川義一（Session 5）	豊橋市民病院	イブニングセミナーB 座長	イブニングセミナーB				
				成田病院						
				静岡厚生病院	本橋　卓	腹腔鏡下子宮悪性腫瘍手術におけるデバイスの果たす役割 豊橋市民病院　梅村康太				
				トヨタ記念病院						
				豊田厚生病院						
			大沢政巳（Session 6）	豊橋市民病院						
				豊橋市民病院						
				岐阜市民病院						
				多治見病院						
				名古屋大学						
				鈴木病院						
第20回	2019/10/26	名古屋コンベンションホール	第1会場（メインホールA）		会場：メインホールA					155名
			針山由美（Session 1）	三重県立総合医療センター	記念講演座長	記念講演	ワークショップテーマ	WS座長	症例提示施設	
				名古屋記念病院	梅村康太	わたしと腹腔鏡手術 藤田医科大学　産婦人科・特命教授　廣田　穣	ロボット支援下手術の現況と展望 （良性・悪性を含めて） 指定講師：東京医科大学 伊東宏絵	近藤英司	聖隷浜松病院	
				高山赤十字病院					藤田医科大学	
				浜松医科大学					三重大学	
				三重大学					静岡県立静岡がんセンター	
			第2会場（中会議室302）						豊橋市民病院	
			安江　朗（Session 2）	市立四日市病院						
				蒲郡市民病院						
				豊橋市民病院						
				名古屋市立大学	イブニングセミナーA 座長	イブニングセミナーA				
				豊橋市民病院						
			中山　毅（Session 3）	中部労災病院	安江　朗	進行卵巣癌に対する手術療法の考え方と内視鏡手術 藤田医科大学　野村弘行				
				岐阜市民病院						
				藤田医科大学						
				聖隷浜松病院						
				豊橋市民病院						
			中村智子（Session 4）	聖隷浜松病院						
				豊田厚生病院						
				鈴木病院	イブニングセミナーB 座長	イブニングセミナーB				
				静岡赤十字病院	梅村康太	当院でのアドスプレー使用経験 名古屋大学　池田芳紀 名古屋市立大学　西川隆太郎				
				藤田医科大学						
				中部ろうさい病院						
			第3会場（中会議室301）							
			矢野竜一朗（Session 5）	東部医療センター						
				藤田医科大学						
				名古屋大学						
				藤田医科大学	特別講演座長	特別講演				
				松阪総合病院	西澤春紀	婦人科悪性疾患に対する治療戦略 がん研有明病院　金尾祐之				
			塚田和彦（Session 6）	蒲郡市民病院						
				三重県立総合医療センター						
				岐阜大学						
				岐阜市民病院						
				名古屋記念病院						
	2020/10/3	名古屋コンベンションホール	中止（新型コロナウイルス：COVID-19感染拡大のため）							155名

開催回数	日時	会場	一般演題座長	一般演題発表施設	特別講演座長	特別講演	ワークショップテーマ	座長	症例提示施設	参加人数
第21回	2021/10/30	WEB開催	第1会場		会場：メインホールA				症例提示施設	122名
			篠原康一 (Session 1)	岐阜大学	イブニングセミナー座長	イブニングセミナー 演者	ワークショップテーマ	WS座長	岐阜市民病院	
				大同病院			腹腔鏡下子宮全摘術に 対する手技の工夫 (腹腔内操作、膣式操作) や合併症への注意点 指定講師： 大阪大学　小林栄仁	市川義一	名古屋大学	
				半田病院					パークベルクリニック	
				高山赤十字病院	西澤春紀	当院での低侵襲手術の工夫 東部医療センター 関　宏一朗			浜松医科大学	
				名古屋市立大学					藤田医科大学	
			西川隆太郎 (Session 2)	藤田医科大学						
				海南病院						
				公立陶生病院						
				藤田医科大学						
				静岡がんセンター						
			第2会場							
			西尾永司 (Session 3)	名古屋記念病院						
				松阪総合病院						
				岡崎医療センター						
				松阪総合病院	特別講演座長	特別講演 演者				
				海南病院						
			高橋伸卓 (Session 4)	刈谷豊田総合病院	村上　勇	産婦人科における腹腔鏡手術の現況と 今後の展望 東京大学　大須賀　穣				
				高山赤十字病院						
				名古屋市立大学						
				藤田医科大学						
				三重大学						
				岐阜市民病院						
			竹内茂人 (Session 5)	中部労災病院						
				名古屋大学						
				東部医療センター						
				豊田厚生病院						
				豊田厚生病院						
				高山赤十字病院						
第22回	2022/10/29	名古屋コンベンションホール	第1会場		会場：メインホールA					129名
			中山　毅 (Session 1)	静岡県立静岡がんセンター	イブニングセミナー座長	イブニングセミナー 演者	ワークショップテーマ	WS座長	症例提示施設	
				トヨタ記念病院			腹腔鏡手術とロボット支援 の棲み分け： 良性編・悪性編 指定講師：札幌医科大学 松浦基樹	高橋伸卓	豊橋市民病院	
				藤田医科大学					刈谷豊田総合病院	
				小牧市民病院	西川隆太郎	まだ間に合う！ 中堅からの内視鏡手術デビュー 名古屋掖済会病院　清水　顕			岐阜市民病院	
				豊橋市民病院					三重大学	
			梅村康太 (Session 2)	豊橋市民病院					聖隷浜松病院	
				一宮市立市民病院					浜松医科大学	
				一宮西病院						
				豊橋市民病院						
				豊橋市民病院						
			第2会場							
			針山由美 (Session 3)	豊橋市民病院						
				松阪総合病院						
				名古屋市立大学						
				名古屋市立大学	特別講演座長	特別講演 演者				
				トヨタ記念病院						
				刈谷豊田総合病院						
			竹中基記 (Session 4)	名古屋第一病院						
				安城更生病院	近藤英司	本邦における婦人科ロボット手術の 現状と今後の展望 鹿児島大学　小林裕明				
				岡崎医療センター						
				名古屋市立大学						
				岐阜大学						
				豊橋市民病院						
			矢野竜一朗 (Session 5)	聖隷浜松病院						
				安城更生病院						
				藤田医科大学						
				聖隷三方原病院						
				トヨタ記念病院						
				トヨタ記念病院						

東海産婦人科内視鏡手術研究会役員構成

◆代表世話人

西澤　春紀　（藤田医科大学）

◆特別顧問

廣田　穣（藤田医科大学岡崎医療センター）

◆世話人（*幹事兼務）

市川　義一（静岡赤十字病院）
梅村　康太（豊橋市民病院）*
篠原　康一（愛知医科大学）*
竹中　基記（岐阜大学）
竹内　茂人（済生会松阪総合病院）*
中村　智子（名古屋大学）
針山　由美（豊田厚生病院）*
安江　　朗（藤田医科大学岡崎医療センター）*
塚田　和彦（藤田医科大学ばんたね病院）*
池田　芳紀（名古屋大学）
平工　由香（岐阜市民病院）
望月　亜矢子（静岡がんセンター）
宇津　裕章（聖隷三方原病院）
近藤　英司（三重大学）*
髙橋　伸卓（静岡県立静岡がんセンター）
竹内　紗織（三重県立総合医療センター）
中山　　毅（静岡厚生病院）*
西川　隆太郎（名古屋市立大学）
本橋　　卓（東京女子医科大学）*
矢野　竜一朗（いとうレディースケアCL）*
西尾　永司（藤田医科大学）*
伊藤　真友子（藤田医科大学）
宮村　浩徳（藤田医科大学）

◆監事

浅井　光興（可世木婦人科ARTクリニック）
村上　勇（名古屋市立大学医学部附属東部医療センター）

◆顧問

岩瀬　明（群馬大学）
梶山　広明（名古屋大学）
村上　勇（名古屋市立大学医学部附属東部医療センター）

◆名誉会員

竹田　明宏
山本　和重
正橋　鉄夫
野口　昌良
生田　克夫
大沢　政巳

【投稿規定】

1．投 稿 資 格

愛知、岐阜、静岡、三重県の産婦人科医及び編集委員会で承認された医師。

2．著　作　権

掲載された論文の著作権は本研究会に帰属する。

3．論 文 の 受 理

他誌に未発表の論文で、二重投稿および同時投稿を禁ずる。論文は以下に述べる投稿規定を満たすものに限る。著者は「総説」3名以内、「原著」は8名以内、それ以外の「症例報告」「手術手技」は5名以内とする。ただし、多施設共同研究に関しては別枠で扱う。多施設共同研究における共著者人数は論文毎に編集担当幹事合議のもとに決定する。本誌に投稿される場合には,『論文投稿時のチェック項目』を併せて提出する。

4．論 文 の 種 類

「総説」、「原著」、「症例報告」、「手術手技」の4種類とし、その種別を明記すること。

1）論文の記載の順序は、以下のごとくとする。

表紙、概要（800字以内)、5語以内のキーワード（英語で、Medical Subject Headings（MESH,Index Medicusを参考にして記載)、緒言、方法、成績、考案、文献、図表、図の説明文として、それぞれは新たなページから始めて記載する。表紙には種目、表題、英語タイトル、著者 名（英語表記も)、所属（英語表記も)、および著者連絡先（氏名、連絡先住所、電話、FAX、E-Mail)、共著者の中の責任著者（Corresponding author）を明記すること。

2） 診療は、極めて稀有な症例、新しい診断法および治療法など、今後の実施臨床において有益となる論文を掲載するものである。しかしながら、一旦発表された論文は会員内にとどまらず、広く世間に発信されることが想定されるため下記の倫理的配慮を遵守して記載する。

5．インフォームド・コンセント、倫理的配慮

論文の投稿にあたっては、「ヘルシンキ宣言」、文部科学省・厚生労働省「人を対象とする医学系研究に関する倫理指針」、および外科関連学会協議会「症例報告を含む医学論文及び学会研究会発表における患者プライバシー保護に関する指針」などの倫理指針、その他、国や施設等の倫理指針を遵守する。臨床研究に基づいた「原著」については倫理委員会の承認済みであることを明記する。また，個人情報保護法を遵守し個人情報の特定が可能になる情報や内容の記載は禁ずる。特に症例報告においては患者のプライバシー保護の面から個人が特定されないよう，氏名，生年月日，来院日，手術日等を明記せず臨床経過がわかるように記述して投稿するものとし，匿名化が困難な場合には患者の同意を必要とする（同意を得たことは本文中に記載)。「症例報告」および「手術手技」については必要に応じて対象となる患者の同意文書の提出を求める場合がある。当面、９例までのケース・シリーズの記述的研究は、原則として症例報告と同様に扱うが、後ろ向きに診療録を調べるような内容でも、対象群と比較するものや通常の診療行為を超えるもの等は「研究」の範疇に入るものとする。

編集委員または査読者より本項目について疑義を指摘された際は、著者より適切な対応がなされなかった場合は論文が不採用となる。さらに、二重投稿・剽窃・盗作など論文投稿に関連した不正行為が明らかになった場合は、採用決定後でも論文が編集委員会判断により撤回される。

6．論文の長さ

刷り上りで10頁以内とする。1頁はおおよそ1,500字に相当する。ただし、図、表および写真は原則として600字として換算する。

7．統計解析

統計解析を行う場合は、統計処理法を必ず明記する。

8．原稿の記載

原則として常用漢字と現代かなづかいを使用し記載する。学術用語は、日本産科婦人科学会および日本医学会の所定に従う。マイクロソフト・ワードを用いて、標準書式あるいはそれに準ずる書式で作成し、ページ番号と行番号を入れて記記載する。薬品名などの科学用語は必ず原語を用いる。なお薬品名は商品名だけでなく、一般名を用いて記載する。表紙から文献まで通しのページを入れて記載する。

1）図、表および写真は、本文中ではなく、マイクロソフト・パワーポイントを用い、図表は各々1点ずつ1ページで作成する。図表はモノクロ掲載が原則で、カラーの図表はグレースケールに変換して作成する。カラー掲載希望の場合は実費負担とする。図1、表1のごとく順番を付し、挿入位置を本文中に明示する。写真は図として通し番号をつけて表記する。

2）表はパワーポイントで作成し、表の上方に表の番号・タイトル・（例：表1 対象の臨床的背景）をつけ、必要に応じて表の下方に略号や統計結果、などの説明を脚注の形で表記する。

3）図および写真はパワーポイントで作成し、図・写真の説明文にそのタイトルと解説を記載する（図や写真にタイトルなどは直接書き込まないようにする）。すでに刊行されている雑誌や著者から図表を引用する場合には、著作権を有する出版社あるいは学会、著者などから了承を得た上、図表に文献の記載順序に従って出典を明らかにする。

4）画像データはパワーポイントファイルで保存する。

9．単位、記号

m、cm、mm、μm、mg、μg、l、ml、℃、pH、N、mEq/l、Sv、Gy、Bqなど基本的にはSI単位を使用する。数字は算用数字を用いる。

10．英語のつづり

米国式とし（例：center、estrogen、gynecology）。半角タイプする。また、外国人名、薬品名などの科学用語は、原語を用いること。固有名詞、ドイツ語名詞の頭文字は大文字とする。

11．文献の引用

論文に直接関係のあるものにとどめ、本文引用順に並べて、文献番号を１、２、３・・・と付ける。本邦の雑誌名は各雑誌により決められている略称を用い、欧文誌はIndex Medicusに従って記載する。著者名は3名までを明記し、それ以上は「・・・ほか」あるいは「・・・et al.」と略して記載する。本文中では引用部位の右肩に文献番号[1),2),・・・]を付ける。複数の文献番号を付ける場合、[1),2)]、あるいは[1)-3)]、あるいは[1),2)-5)]のように記載する。

（例）1. Hammond C B,Weed J C Jr.,Currie J L., et al. The role of operation in the current therapy of gestational trophoblastic disease. Am J Obstet Gynecol 1980;136:844-858

2. 岡本三郎、谷村二郎。月経異常の臨床的研究。日産婦誌 1976;28:86-90

3. 新井太郎、加藤和夫、高橋 誠。子宮頚癌の手術。塚本 治、山下清臣 編 現代産婦人科学、

㈱東京：神田書店、1976; 162-168
4. Takatsuki K,Uchiyama T,Sagawa K, et al. Adult T-cell leukemia in Japan. In Hematology. Amstrerdam: Excerpta Medica,1977;73-77

12. 利益相反について

論文の末尾（文献の前）に、原稿内に論じられている主題または資料について利益相反の有無を明記する。開示すべき事項などの詳細は※日本産科婦人科内視鏡学会ホームページ（http://www.jsgoe.jp/）内のCOI（利益相反）指針を参照する。

①利益相反ありの場合「利益相反：該当著者名（該当項目：企業名）」例）「利益相反：内視鏡太郎（株式の保有：□□製薬）」

②利益相反なしの場合「利益相反：なし」

13. 論 文 の 採 否

論文の採否は査読を経て編集会議で決定する。

14. 印 刷 の 初 校

著者が行う。

ただし、原則として校正は誤字・脱字以外の変更は認めない。

15. 掲載料、投稿料

投稿論文1題に付き、手数料として￥5,000円を支払うものとする。カラー写真・図は印刷に要する費用を全額著者負担とする。

16. 別　　冊

別冊の希望部数は著者校正の際に、事務局宛に必要部数を依頼する。別冊代およびその郵送料は全額著者負担とする。

17. 投 稿 方 法

論文投稿は、下記へメール添付にて送付する。『論文投稿時のチェックリスト』のスキャナもメールに添付すること。ファイルサイズは5MB以下とすること。事務局にて受信後、ほどなく受領メールを返信するので、返信が届かない場合は、下記へその旨を連絡する。原則はメール投稿とし、メール投稿が困難な場合のみ、出力原稿1部およびデータ（CDROM）を郵送する。

ディスクラベルには著者名および使用したソフト名・バージョンを明記すること。手数料は筆頭著書の名前で下記に振込し、振込受領証のコピーまたは電子画像（スキャナまたはカメラ）を論文投稿とともに送付またはメールに添付する。領収証は発行しないので、振込の際の受領証を領収証とする。

原 稿 送 付 先：東海産婦人科内視鏡手術研究会事務局
〒470-1192 愛知県豊明市沓掛町田楽ヶ窪1-98
藤田医科大学医学部 産婦人科学教室
E-Mail：tkendoscopsurgery@gmail.com
Tel：0562-93-9294（医局）
Fax：0562-95-1821

投稿料振込先：三井住友銀行　名古屋駅前支店（店番号402）
普通　7453220　東海産婦人科内視鏡手術研究会

18.　投稿規定の改変はそのつど編集委員会によって行い、世話人会の承認を受ける。

改定　2019年5月31日

◎東海産婦人科内視鏡手術研究会　論文査読者

市川　義一	梅村　康太	大沢　政巳	近藤　英司
篠原　康一	髙橋　伸卓	竹内　紗織	竹内　茂人
竹中　基記	塚田　和彦	中村　智子	中山　毅
西尾　永司	西川　隆太郎	西澤　春紀	針山　由美
村上　勇	安江　朗	矢野　竜一朗	山本　和重

【編集後記】

東海産婦人科内視鏡手術研究会雑誌Vol.11を発刊することになり、編集担当をするよう仰せつかりました。不行き届けがあると思いますが、何卒よろしくお願いいたします。当初は論文投稿があるか大変不安でしたが、幸いにも総説1題と7題の素晴らしい原著論文等を投稿頂き安堵しております。査読の先生方にもご多忙のところ無理にお願いし、厳格な査読して頂いたことをこの場をかりてお礼申し上げます。

本誌のますますの発展を祈念しております。

（西尾永司）

協賛企業広告

すべての人の健康のために

地域社会とつながり、予防・医療・介護のサービスを通じて「人」を支える

私たち八神製作所は
2021年、おかげさまで創業150周年を迎えました。
これまでの歴史を、これからの未来へつなぐ今
目の前の仕事のその先にある、健やかな人生を希って
予防・医療・介護の現場を支えること、
「地域」に寄り添いながら、頼られるサービスを届けることに
これからもひたむきに、取り組んでまいります。

YAGAMI

-Human Care Company-

株式会社 八神製作所
〒460-8318 愛知県名古屋市中区千代田二丁目16番30号
TEL. 052-251-6671(代)
www.yagami.co.jp

福祉用具レンタル・介護用品販売の
ヤガミホームヘルスセンター
www.yagami.co.jp/yhhc



処方箋医薬品：注意ー医師等の処方箋により使用すること

胆汁酸トランスポーター阻害剤 薬価基準収載

グーフィス®錠5mg

GOOFICE® Tablets ［エロビキシバット水和物錠］

● 効能又は効果、用法及び用量、禁忌を含む注意事項等情報等については電子添文をご参照ください。

製造販売元
EAファーマ株式会社
東京都中央区入船二丁目1番1号

販売〈文献請求先及び問い合わせ先〉
持田製薬株式会社
東京都新宿区四谷1丁目7番地
TEL 0120-189-522（くすり相談窓口）

2023年1月作成（N7）

GnRHアンタゴニスト
劇薬 処方箋医薬品注)

薬価基準収載

レルミナ®錠40mg

RELUMINA® Tablets 40mg（レルゴリクス）

注)注意-医師等の処方箋により使用すること

効能又は効果、用法及び用量、禁忌を含む注意事項等情報等
については電子添文をご参照ください。

製造販売元[文献請求先及び問い合わせ先]
あすか製薬株式会社
東京都港区芝浦二丁目5番1号

販売元
武田薬品工業株式会社
大阪市中央区道修町四丁目1番1号

2023年4月作成

自動排煙装置

I. C. Medical, Inc.

Crystal Vision 450D

クリスタルビジョン450D

●**ハンズフリー**
電気メス出力と連動し、自動的に排煙。

●**ウォータートラップ付ULPAフィルター**
フィルターの目詰まりを軽減。

●**Delay Time※の設定が可能**（※出力停止後の継続排煙時間）

●**閉鎖回路**
スタンバイ状態でも気腹ガスをもらさず、
鏡視下手術でも自動排煙。

●**開腹手術にも対応**
術者の眼前で電気メスが使用される
状況において発生した煙も
チューブにより排煙されます。

ハンドスイッチ一体型

クリップオン型

届出番号：13B1X00072001246

アムコ　ライブラリー　検索

会員登録頂くと、製品に関するケースレポート、講演会やセミナー動画、学会・セミナー記録集などの情報がご覧頂けます。
医療関係者の方を対象としております。

株式会社アムコ　www.amco.co.jp

本　社　〒102-0072 東京都千代田区飯田橋4-8-7　TEL. 03 (3265) 4263　FAX. 03 (3265) 2796

MSD

がんと向き合う一人ひとりの想いに応えたい。

私たちMSDは、革新的ながん治療薬を
開発する情熱を抱き、
一人でも多くの患者さんに
届けるという責任をもって
がん治療への挑戦を続けています。

WINNING
MORE
AGAINST
CANCER

MSD株式会社
〒102-8667 東京都千代田区九段北 1-13-12 北の丸スクエア
http://www.msd.co.jp/

承認番号20900BZY00790000
高度管理医療機器 保険適用

癒着防止吸収性バリア
セプラフィルム®
ヒアルロン酸ナトリウム/カルボキシメチルセルロース癒着防止吸収性バリア

●禁忌・禁止を含む使用上の注意等については
電子化された添付文書をご参照ください。

製造販売元(輸入) バクスター株式会社
東京都中央区晴海一丁目8番10号

発売元
文献請求先
及び問い合わせ先
KAKEN 科研製薬株式会社
〒113-8650 東京都文京区本駒込二丁目28番8号
医薬品情報サービス室

JP-AS30-220199 V1.0
SPF05DP（2022年5月作成）

Better Health, Brighter Future

タケダは、世界中の人々の健康と、輝かしい未来に貢献するために、
グローバルな研究開発型のバイオ医薬品企業として、革新的な医薬品やワクチンを創出し続けます。

1781 年の創業以来、受け継がれてきた価値観を大切に、
常に患者さんに寄り添い、人々と信頼関係を築き、社会的評価を向上させ、
事業を発展させることを日々の行動指針としています。

武田薬品工業株式会社
www.takeda.com/jp

Takeda

HEARTのためのHARD

emona CTG
エモナ CTG
MT-830
ポータブル

emona CENTRAL
エモナ セントラル
MF-7700
オンプレ・クラウド対応

TOITU

New

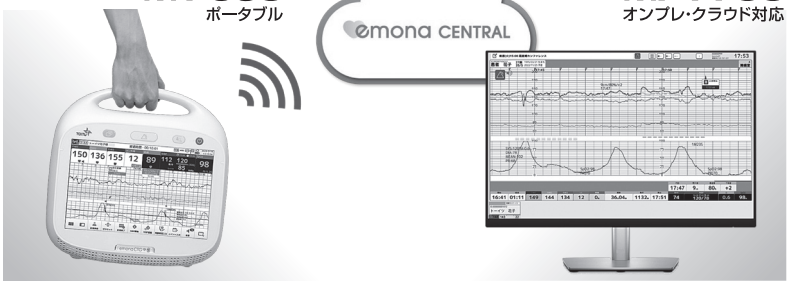

emona は大切なデータを見逃さない
～分娩監視装置とセントラルの連携～

- ベッド移動中でもエモナセントラルで監視ができる
- ネットワークの接続が途切れても再びつながるとエモナセントラルへ後追い送信
- 未送信データをネットワーク接続後にエモナセントラルへ
  自動送信（最大72時間分）

トーイツ株式会社
https://www.toitu.co.jp/
〒150-0021 東京都渋谷区恵比寿西1-5-10 TEL.(03)3496-1121(代)

OBバルーン

医療機器承認番号 ： 30400BZX00156000
管理医療機器　子宮用バルーン

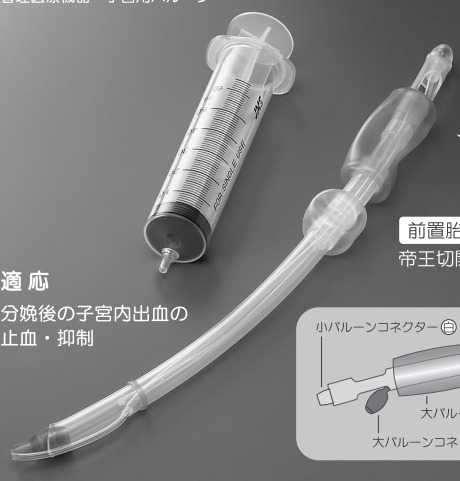

前置胎盤 または 低置胎盤 における
帝王切開術後のバルーンタンポナーデに有効

適 応
分娩後の子宮内出血の
止血・抑制

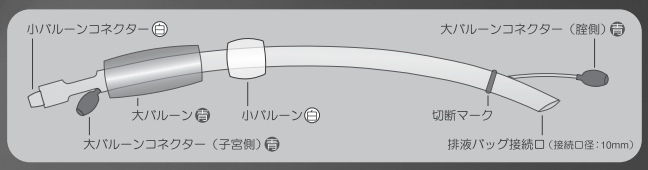

◆本製品は特定保険医療材料です◆　（2023年4月現在）
告示名：176 子宮用止血バルーンカテーテル　償還価格：18,700円

hakko® 株式会社八光
https://www.hakko-medical.co.jp/

販売窓口 〒113-0033 東京都文京区本郷三丁目42番地6号 TEL:03-5804-8500 FAX:03-5804-8580
東日本：札幌 仙台 柏 本郷 横浜 長野 金沢　西日本：大阪 名古屋 静岡 岡山 松山 福岡 熊本
製造販売 〒389-0806 長野県千曲市大字磯部1490番地

鉄欠乏性貧血治療剤
薬価基準収載
モノヴァー®静注 500mg 1000mg
MonoVer® for I.V. Injection
デルイソマルトース第二鉄静注
処方箋医薬品（注意ー医師等の処方箋により使用すること）

新発売

効能又は効果、用法及び用量、禁忌を含む使用上の注意等については、電子添文をご参照ください。

製造販売元（文献請求先及び問い合わせ先）
日本新薬株式会社
〒601-8550 京都市南区吉祥院西ノ庄門口町14
http://www.nippon-shinyaku.co.jp

2023年4月作成 B5/2

天然型黄体ホルモン製剤

薬価基準収載

エフメノ®カプセル100mg

F-meno® capsules 100mg プロゲステロンカプセル

処方箋医薬品（注意 ―医師等の処方箋により使用すること）

®：登録商標（BESINS HEALTHCARE LUXEMBOURG S.A.R.L. 所有）

「効能又は効果」「用法及び用量」「禁忌を含む注意事項等情報」等につきましては、電子化された添付文書等をご参照ください。

製造販売元（輸入）、文献請求先及び問い合わせ先

富士製薬工業株式会社

富山県富山市水橋辻ヶ堂1515番地

TEL.0120-956-792（富山工場 学術情報課）

2022年9月作成

Make it easy to use

安全性と経済性の両立

ProSeed

株式会社プロシード



TROCAR SYSTEM FineSEAL™ TRC Series

製造販売業者：ProSeed 株式会社プロシード 〒150-0002 東京都渋谷区渋谷2-10-13

東信青山ビルTel.03-5468-1666 Fax 03-5468-1650 http://www.proseedcorp.com

販売名：LAGISディスポーザブルトロカール 認証番号：223AKBZX00082000

Healing tomorrow.
And the next 100 years.

ETHICON
Johnson & Johnson SURGICAL TECHNOLOGIES

Reimagining how we heal™

214366-220520 ©J&JKK 2022

GYNECOLOGY SOLUTIONS

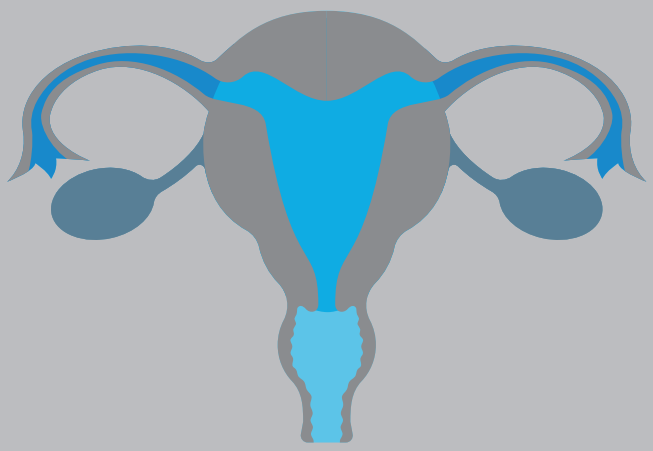

オプティカル クロージャートロカー

LigaSure™ with nano-coated Jaw

V-Loc™ Family



サージスリーブ™

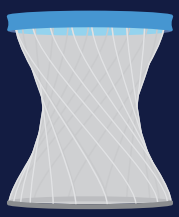

Sonicision™ カーブドジョー

販売名：VersaOne Fascial Closureシステム
医療機器認証番号：302AABZX00012000
販売名：Fascia クロージングデバイス
医療機器届出番号：13B1X00069US027A
販売名：ForceTriadエネルギープラットフォーム
医療機器承認番号： 21900BZX00853000
販売名：Sonicision カーブドジョー コードレスシステム
医療機器承認番号：30200BZX00033000

販売名：サージスリーブ
医療機器認証番号：225AABZX00200000
販売名：V-Loc90 クロージャーデバイス
医療機器承認番号：22400BZX00064000
販売名：V-Loc180 クロージャーデバイス
医療機器承認番号：22200BZX00140000
販売名：V-Loc PBT クロージャーデバイス
医療機器承認番号：22400BZX00292000

お問い合わせ先
コヴィディエンジャパン株式会社
Tel:0120-998-978
medtronic.co.jp

© 2021 Medtronic. Medtronic、Medtronicロゴマーク及び
Further, Togetherは、Medtronicの商標です。
TMを付記した商標は、Medtronic companyの商標です。

SI-A263

Medtronic
Further, Together